FACULTE DE MEDECINE DE PARIS

ANNEE 1970

THESE

N° 120

POUR LE

DOCTORAT EN MEDECINE

(Diplôme d'Etat)

PAR

Jacqueline LEMONNIER née ADAM
le 4 juin 1942 à Caen (CALVADOS)
Ancienne Externe des Hôpitaux de Caen

PRESENTEE ET SOUTENUE PUBLIQUEMENT LE : . . . . . .

EVOLUTION ELECTRO-ENCEPHALOGRAPHIQUE DES HEMATOMES INTRA-CRANIENS TRAUMATIQUES OPERES (à propos de 275 observations)

Président : Monsieur SCHERRER, Professeur

EDITIONS A. G. E. M. P.

40 RUE PASCAL PARIS

FACULTE DE MEDECINE DE PARIS

ANNEE 1970

THESE

N°

POUR LE

DOCTORAT EN MEDECINE

(Diplôme d'Etat)

PAR

Jacqueline LEMONNIER née ADAM
le 4 juin 1942 à Caen (CALVADOS)
Ancienne Externe des Hôpitaux de Caen

PRESENTEE ET SOUTENUE PUBLIQUEMENT LE : . . . . . .

EVOLUTION ELECTRO-ENCEPHALOGRAPHIQUE DES HEMATOMES INTRA-CRANIENS TRAUMATIQUES OPERES (à propos de 275 observations)

Président : Monsieur SCHERRER, Professeur

EDITIONS A. G. E. M. P.



40 RUE PASCAL PARIS

UNIV.
LEIDEN
BIBL.

A la mémoire de mon grand-père

le Docteur F. MARTIN

A mon père, le Docteur H. ADAM

A ma mère,

qui m'ont amenée tout naturellement à choisir
les études médicales

A mon mari,

qui m'a aidée dans mon travail.

Digitized by the Internet Archive
in 2026

https://archive.org/details/IA41551512_0025

A Monsieur le Professeur J. SCHERRER

Professeur à la Faculté de Médecine de Paris

Chef du Service des Explorations fonctionnelles
du Système Nerveux de la Faculté Pitié-Salpétrière

Pour le très grand honneur qu'il nous a fait
en acceptant la présidence de cette thèse.

Avec l'expression de toute notre gratitude et de
notre profond respect.

A Monsieur le Professeur M. FISHGOLD

Ancien Chef de Service de Neuro-Radiologie à la Pitié

Chevalier de la Légion d'Honneur

A Monsieur le Docteur L. OLIVIER

Professeur Agrégé d'Histologie

Biologiste des Hôpitaux

A Monsieur le Docteur PROTEAU

Professeur Agrégé de Médecine Légale

Biologiste des Hôpitaux. (Explorations fonctionnelles du système nerveux)

Avec l'expression de notre profonde reconnaissance pour l'aide et les conseils dont il nous a fait largement bénéficier.

A mes Maîtres d'externat

Monsieur le Docteur J. AUBRION

Monsieur le Docteur Jacques L'HIRONDEL

Monsieur le Professeur A. VALLA

Monsieur le Professeur J. OLIVIER

Monsieur le Professeur E. POILPRE

Monsieur le Professeur R. VILLEY

En témoignage de notre gratitude pour l'enseignement qu'ils nous ont prodigué.

INTRODUCTION

Par leur fréquence et leur gravité, les traumatismes crâniens occupent une place de choix en traumatologie, et les accidents de la voie publique leur paient un lourd tribut.

Les blessés du crâne posent des problèmes journaliers à tous les services de chirurgie d'urgence, mais le plus souvent ils ne relèvent que d'une surveillance médicale attentive et d'une réanimation soigneuse. C'est qu'en effet le pronostic dépend presque toujours de lésions cérébrales initiales et qu'il convient de ne pas les laisser s'aggraver du fait de perturbations circulatoires, vasomotrices ou respiratoires.

La chirurgie n'aurait donc qu'un rôle secondaire à jouer s'il n'existait les hématomes intra-crâniens traumatiques qui réalisent une hémorragie collectée évoluant plus ou moins rapidement vers l'hypertension intra-crânienne aiguë et la mort.

Dépistés et traités à temps, ces hématomes guérissent souvent avec un minimum de séquelles constituant un des plus beaux succès de la neurochirurgie d'urgence. Reconnaître à temps l'existence d'une collection hémorragique est donc la préoccupation constante du chirurgien qui surveille un traumatisé du crâne récent.

La clinique apporte sans doute avec la notion d'intervalle libre et la progressivité des signes les éléments essentiels du diagnostic ; mais en dehors des cas suraigus, le chirurgien aura recours à des examens para-cliniques de plus en plus nombreux et variés.

Parmi les examens para-cliniques anodins, l'électro-encéphalogramme peut apporter des arguments en faveur d'un diagnostic positif ; il permet en outre de suivre l'évolution post-opératoire, de prévoir l'apparition de complications et dans une certaine mesure de porter un pronostic d'avenir.

MATERIEL D'ETUDE

Nous avons essayé d'étudier dans ce travail l'avolution électro-encéphalographique post-opératoire de 275 blessés, victimes de traumatismes crâniens variés qui ont présenté un hématome intra-crânien traumatique et qui ont tous été opérés dans le service de Neuro-chirurgie de la Pitié entre mars 1959 et décembre 1968 (1). La durée de surveillance post-opératoire est malheureusement très variable et parfois insuffisante dans le temps.

Nous avons délibérément exclu de cette statistique les blessés décédés durant l'hospitalisation ou dans les suites de l'intervention et tous ceux qui n'ont pas eu au moins un électro-encéphalogramme post-opératoire.

OBJET DE NOTRE ETUDE

Ce travail repose essentiellement sur une étude comparative du devenir clinique et électrique des blessés opérés pour un hématome intra-crânien, qu'il soit extra-dural, sous-dural, ou intra-cérébral.

Nous avons recherché si l'amélioration clinique allait de pair avec une amélioration de l'électro-encéphalogramme ; si la persistance de signes déficitaires, l'apparition d'un syndrome subjectif ou d'une épilepsie s'accompagnaient d'altérations électriques.

Dans certains cas, au contraire, il peut persister des signes électriques sans extériorisation clinique.

---

(1) Qu'il nous soit permis, à cette occasion, d'exprimer ici nos vifs remerciements à Mr. le Professeur Pertuiset et au personnel médical et hospitalier de son service de Clinique neuro-chirurgicale de la Pitié, qui nous ont si aimablement permis d'utiliser les observations cliniques des blessés hospitalisés dans leur service.

PLAN

I) GENERALITES

a) Rappel anatomo-pathologique

b) Physio-pathologie de la formation des hématomes intra-crâniens

II) EXPOSE DE NOS CONSTATATIONS

a) Données pré-opératoires

b) Durée de surveillance et devenir clinique et électrique

III) DISCUSSION

a) Disparition des signes cliniques et électriques

b) Persistance de signes cliniques

- signes déficitaires
- syndrome subjectif

c) Persistance d'altérations électriques sans signes cliniques

d) Apparition de complications

- épilepsie
- atrophie cérébrale

e) Intérêt médico-légal de l'EEG.

IV) CONCLUSION

oOo

CHAPITRE I

GENERALITES

A. Rappel anatomo-pathologique

B. Physiopathologie de la formation des hématomes intra-crâniens.

A - CONSIDERATIONS ANATOMO-PATHOLOGIQUES

Les lésions hémorragiques sont d'une grande fréquence au cours des traumatismes crâniens.

Leurs localisations sont multiples. Elles atteignent le plus souvent les enveloppes cérébrales, mais elles siègent aussi au niveau du cerveau sous forme d'hémorragies punctiformes, de suffusions hémorragiques, voire même de véritables foyers d'attrition, Elles peuvent diffuser de façon souvent modérée dans l'espace sous-arachnoïdien, plus rarement dans les cavités ventriculaires.

Certaines de ces hémorragies, qu'elles siègent au niveau des enveloppes ou du cerveau lui-même, ont tendance à se collecter dans des zones particulières et à constituer un foyer hémorragique massif, décrit sous le nom d'hématomes intra-crâniens. Ce sont ces formes anatomiques particulières, d'un intérêt chirurgical capital qui seront l'objet de ce travail.

Ces hématomes ont une individualité anatomique bien précise qui est liée à la structure des enveloppes cérébrales et du cerveau lui-même.

On sait que le cerveau est protégé à l'intérieur du crâne par trois membranes concentriques appelées méninges.

= Classiquement on décrit 3 méninges :

- la dure-mère, fibreuse, épaisse, adhérante à l'os.

- l'arachnoïde, mince, avec un double feuillet pariétal et viscéral, limitant une cavité séreuse virtuelle.

- la pie-mère formée d'une mince lame conjonctive recouvre toute la surface externe du cerveau.

= Actuellement, on admet l'existence de 2 méninges :

- une méninge dure ou dure mère

- une méninge molle ou interne (lepto-méninge) avec une couche externe, l'arachnoïde, séparée de la couche profonde ou pie mère par l'espace sous-arachnoïdien.

Entre la méninge dure et la méninge molle, recouvrant le cerveau, existe un espace virtuel, l'espace sous-dural qui sans aucune limitation, répond à la face interne de la dure-mère et de ses prolongements.

Les méninges abondamment vascularisées sont un lieu d'élection des hémorragies traumatiques. Ces hémorragies se collectent en deux zones très précises :

- d'une part, entre la dure mère et l'arachnoïde, dans cet espace virtuel sous-dural qui entoure toute la surface du cerveau et qui ne comporte aucun cloisonnement.

- d'autre part entre l'os et la dure-mère où de prime-abord il peut paraître étonnant que se développe une collection hématique puisqu'il n'existe pas d'espace virtuel et que la dure-mère est fortement adhérente à l'os. Mais cette adhérence n'est pas homogène ; elle varie suivant les régions et suivant les individus. Les hématomes collectés dans cette loge ne pourront se produire que si l'hémorragie se fait sous une certaine pression et si le traumatisme ébranlant la dure-mère favorise le décollement.

On comprend que les hématomes développés dans l'espace extra dural seront le plus souvent d'origine artérielle, qu'ils seront provoqués par un trait de fracture et qu'ils auront souvent tendance à être plus limités que ceux qui se collectent dans l'espace sous-dural.

Au niveau du cerveau lui-même, des hémorragies collectées pourront se produire, réalisant l'hématome intra-cérébral traumatique. Contrairement aux lésions hémorragiques diffuses, le plus souvent corticales ou cortico-pieméniennes, ces hématomes se développeront le plus souvent dans les régions sous-corticales, en pleine substance blanche, disséquant les fibres nerveuses et pouvant occuper tout un lobe.

Ainsi donc, si on élimine les exceptionnels hématomes sous arachnoïdiens ou ventriculaires, on peut retenir trois formes anatomiques d'hématomes intra-crâniens traumatiques. Nous allons en préciser les caractères anatomo-cliniques.

1 - L'hématome extra-dural se développe entre l'os et la dure-mère. L'origine du saignement est presque toujours une déchirure de l'artère méningée par un trait de fracture, plus rarement une lésion d'un sinus veineux, exceptionnellement une hémorragie

L'hématome extra-dural se développera d'autant plus facilement que la dure-mère sera moins adhérente à l'os. Il sera donc plus fréquent en certaines zones, en particulier pariéto-temporales, plus rare chez certains sujets, spécialement les vieillards chez lesquels la dure-mère est très adhérente.

L'adhérence importante de la dure-mère à l'os explique la fréquence des formes localisées. C'est ainsi qu'on rencontre en dehors de la forme pariéto-temporale classique, des hématomes frontaux ou sous frontaux, des hématomes occipitaux et enfin des hématomes basilaires, des hématomes du vertex et des hématomes de la loge postérieure. Mais quelles que soient les localisations, tous les modes évolutifs peuvent se voir :

- Les formes suraiguës évoluant en moins de six heures sont fréquentes et d'une gravité extrême.

- Les formes aiguës et subaiguës sont plus habituelles,

- Mais il existe aussi des formes chroniques qui évoluent au-delà du septième jour.

L'hématome extra-dural devrait être la forme la plus bénigne et la plus favorable des hématomes intra-crâniens. En fait, il n'en est rien et ceci est dû à la fréquence des lésions cérébrales associées et à l'existence fréquente des formes suraiguës qui entraînent la mort avant tout secours chirurgical. C'est dans ces cas que l'on imagine l'intérêt d'un transfert rapide en milieu chirurgical et d'un diagnostic précis, établi d'extrême urgence, sur la clinique et sans examen complémentaire, seule façon de pouvoir pratiquer à temps la trépanation salvatrice.

2 - L'hématome sous-dural siège dans l'espace virtuel qui sépare la dure-mère de la méninge molle, c'est à dire du cerveau.

La collection sanguine est en règle très étendue ; elle occupe le plus souvent toute la convexité, pouvant déborder sur la base et la face interne du cerveau. Les formes localisées sont possibles, mais rares.

Les hématomes sous-duraux réalisent deux aspects très différents, selon qu'ils sont aigus ou chroniques :

- Les hématomes sous-duraux aigus sont dûs soit à la rupture d'amarres veineuses du cerveau, quand les veines cérébrales traversent l'espace sous-dural pour aller se jeter dans les sinus, soit à des lésions hémorragiques en foyer du cortex cérébral. Dans le premier cas, l'épanchement sanguin est souvent important, évoluant sur un mode aigu ou subaigu, avec assez souvent une hémiplégie homolatérale. Le pronostic en est assez favorable. Dans le second cas, la lame hématique est assez réduite et souvent associée à un oedème plus ou moins diffus du cerveau. Le pronostic en est beaucoup plus réservé.

- Les hématomes sous-duraux chroniques sont tout différents. Ils succèdent le plus souvent à un traumatisme d'importance moyenne, voire très minime. Ils surviennent fréquemment sur un terrain particulier : sujets âgés, fatigués ou tarés, souvent alcooliques. Autant qu'à des lésions vasculaires, ils sont dûs à des phénomènes de collapsus cérébral avec deshydratation. Leur aspect anatomique est très particulier, puisqu'il s'agit d'une importante collection de sang contenue dans un sac membraneux dont la paroi externe épaisse adhère fortement à la dure-mère et dont la paroi interne, mince et transparente, se laisse facilement décoller de la méninge molle.

Les hématomes sont assez souvent bilatéraux.

Opérés à temps, le pronostic est en règle favorable, mais leur évolution lente, insidieuse et atypique les fait souvent méconnaître au point qu'il n'est pas rare qu'ils soient une découverte d'autopsie.

3 - L'hématome intra-cérébral traumatique réalise une forme très spéciale des hémorragies cérébrales, si fréquentes au cours des traumatismes crâniens.

On décrit en effet sous ce nom une hémorragie enkystée, parfois très volumineuse, pouvant dépasser 250 cl, siégeant dans la substance blanche, soit dans les lobes frontaux ou temporaux, parfois, comme dans l'hématome spontané, dans la région du carrefour temporo-occipital.

L'origine de l'hémorragie est parfois veineuse, plus souvent elle est dûe à des foyer de contusion profonde.

La fracture manque souvent, ou bien elle siège du côté opposé.

L'évolution aiguë ou subaiguë est le plus fréquente.

Le pronostic de ces hématomes intra-cérébraux est souvent plus favorable qu'on ne pourrait le penser.

oOo

B - CONSIDERATIONS PHYSIO-PATHOLOGIQUES

Les phénomènes physio-pathologiques des hématomes intra-cérébraux sont très différents, selon qu'il s'agit de formes pures ou de formes associées à une contusion.

- Dans les hématomes purs, les troubles sont dûs essentiellement à la compression progressive du cerveau qui provoquera d'abord des signes de souffrance corticale, puis une atteinte de plus en plus marquée de la conscience. De plus, il se produira une hypotension intra-crânienne dûe à la masse hématique, à la gêne de la circulation veineuse et du transit de liquide céphalo-rachidien. Ces facteurs peuvent retentir les uns sur les autres pour précipiter l'évolution. Le terme en sera une atteinte des structures cérébrales profondes et un arrêt circulatoire artériel qui précède de peu la mort.

Les lésions peuvent évoluer dans un temps très variable, du fait de la rapidité de l'hémorragie. Plus l'évolution est rapide, plus les troubles risquent d'être irréversibles. Ceci explique qu'opérés trop tardivement, les hématomes intra-crâniens non seulement peuvent mourir, mais aussi présenter des comas dépassés ou prolongés, ou garder des séquelles sévères.

- Dans le cas des hématomes associés à une contusion cérébrale, malheureusement fréquents, les phénomènes sont encore plus complexes. Les lésions cérébrales initiales peuvent masquer les signes cliniques de l'hématome ; la compression cérébrale, aggraver les suffusions hémorragiques et les foyers d'attrition, favorisant en outre l'apparition d'un oedème cérébral.

Même opérés tôt, ces hématomes associés risquent d'avoir une évolution post-opératoire difficile et le risque de séquelles est évidemment beaucoup plus important.

L'existence d'un coma initial prolongé, de signes déficitaires immédiats, de crises bravais-jacksoniennes sont des signes certains de lésions cérébrales associées.

Il serait intéressant de faire la part des troubles électro-encéphalographiques qui existent d'emblée et qui seraient dûes aux lésions cérébrales initiales et de ceux qui apparaissent secondairement, dans les formes pures d'hématomes et qui seraient dûes à des signes de souffrance cérébrale profonde ou à la masse hématique elle-même.

CHAPITRE II

EXPOSE DE NOS CONSTATATIONS

A. Données pré-opératoires

B. Durée de surveillance et devenir clinique et électrique.

A. DONNEES PRE-OPERATOIRES

Nous avons retenu 275 dossiers de traumatisés crâniens, ayant tous été opérés d'un hématome intra-crânien dans le service de Neuro-Chirurgie de la Pitié entre mars 1959 et décembre 1968.

Ces blessés ont été suivis un temps très variable après leur intervention, entre un mois et plusieurs années. Ils ont eu au moins un électroencéphalogramme post-opératoire.

Chez ces 275 traumatisés, nous avons relevé :

- 97 hématomes extra-duraux
- 62 hématomes sous-duraux aigus
- 76 hématomes sous-duraux chroniques
- 10 hématomes sous-duraux bilatéraux dont 9 chroniques
- 19 hématomes intra-cérébraux
- 11 hématomes associant un hématome sous-dural aigu à :
  - un hématome intra-cérébral dans huit cas
  - et 3 fois à un hématome extra-dural

Il s'agissait de 232 hommes et 43 femmes d'âge très variable, ainsi que le montre le tableau 1. (Voir page suivante)

ETAT ANTERIEUR

Plusieurs de ces traumatisés présentaient des antécédents pouvant être intéressants à noter, en particulier nous avons relevé un nombre important d'éthyliques : 36 %, surtout élevé pour les hématomes sous-duraux chroniques (43 %, 60 % pour les bilatéraux), moindre pour les hématomes extra-duraux (20 %).

	H E D	H S D			H I C	hématomes associés
		aigus	chroniques	bilatéraux		
0 à 15 ans	17	4	2	2	0	0
15 à 25 ans	27	3	2	0	3	1
25 à 60 ans	49	46	49	6	13	10
+ de 60 ans	4	9	23	2	3	0

Six blessés étaient épileptiques et c'est la chute provoquée par la perte de connaissance au cours d'une crise généralisée qui a entraîné le traumatisme crânien à l'origine de la formation de l'hématome intra-crânien.

Deux autres étaient sous traitement anticoagulant pour phlébite et un était un hémophile connu.

Chez cinq blessés, on retrouve la notion de traumatisme crânien antérieur à celui ayant précédé l'intervention.

	H E D	H S D			H I C	hématomes associés
		aigus	chroniques	bilatéraux		
Ethylisme	19	24	37	6	8	6
Epilepsie	2	2	0	0	1	1
Troubles de la coagulation	1	1	1	0	0	0
Traumatismes crâniens antérieurs	1	1	2	0	1	0

EXISTENCE D'UNE PERTE DE CONNAISSANCE INITIALE LORS DU TRAUMATISME -

Les traumatismes crâniens à l'origine des hématomes ont été d'importance variable et nous avons relevé une perte de connaissance initiale chez 52 % des blessés.

Tableau 3

	HED	H S D			HIC	Hématomes
		aigus	chroniques	bilatéraux		
Existence d'une perte de connaissance initiale	48	41	27	5	12	9
%	50 %	66 %	35 %	50 %	72 %	81 %

DURFE ENTRE L'ACCIDENT ET LES PREMIERES MANIFESTATIONS CLINIQUES -

L'intervalle libre est très variable suivant les hématomes :

Tableau 4

	H E D	H S D			H I C	Hématomes associés
		aigus	chroniques	bilatéraux		
moins de 48 heures	79	34	0	1	7	7
48 heures à 1 semaine	11	26	0	0	6	1
8 jours à 1 mois	7	2	23	2	4	3
1 à 3 mois	0	0	41	5	1	0
plus de 3 mois	0	0	12	2	1	0

Il est le plus souvent très court pour les hématomes extra-duraux (moins de 48 heures dans 80 % des cas). Mais sept fois il dépassait 8 jours. Le plus long atteignait 22 jours.

Pour les hématomes sous-duraux, il est de quelques heures à 5 jours dans 96 % des cas. Dans les deux derniers cas, il atteint 9 et 11 jours.

Il s'échelonne entre quinze jours et plusieurs mois pour les hématomes sous-duraux chroniques, le plus long étant de plusieurs années.

Neuf des hématomes sous-duraux bilatéraux étaient chroniques, le dixième était un hématome aigu chez un enfant de 6 mois.

Pour les hématomes intra-cérébraux, il est très variable, le plus souvent court (moins de 48 heures dans 37 % des cas). Le plus long était de 5 mois.

PREMIERES MANIFESTATIONS CLINIQUES

Dans les hématomes extra-duraux, comme dans les hématomes intra-cérébraux, ce sont essentiellement des troubles de la conscience, allant parfois jusqu'au coma, souvent associés à un déficit neurologique et dans un tiers des cas d'hématomes extra-duraux, à une mydriase.

Pour les hématomes sous-duraux, outre les troubles de la conscience, fréquents dans les cas d'hématomes sous duraux aigus, des céphalées ont été la première manifestation dans un quart des hématomes sous duraux aigus et dans les trois quarts des hématomes sous-duraux chroniques.

Des crises d'épilepsie ont été 27 fois la première traduction clinique de l'hématome (10 % des cas). Elles ont été plus fréquentes pour les hématomes associés (18 %), les hématomes intra-cérébraux (16 %) et les hématomes sous-duraux aigus (16 %), plus rares au contraire dans les hématomes extra-duraux (6 %).

Tableau 5

	H E D	H S D			H I C	Hématomes associés
		aigus	chroniques	bilatéraux		
troubles de la conscience	57	33	25	2	9	4
Coma	26	11	1	0	4	4
mydriase	31	2	2	0	0	1
déficit neurologique	44	27	26	1	8	4
crises d'épilepsie	5	10	6	1	3	2
céphalées	14	13	58	7	6	0

EXAMEN CLINIQUE PRE-OPERATOIRE.

Tableau 6

	H E D	H S D			H I C	Hématomes associés
		aigus	chroniques	bilatéraux		
conscient	5	7	19	3	2	0
obnubilé	27	18	48	6	8	4
coma	65	37	7	1	9	7
décérébré	8	4	1	1	0	0
déficit neurologique	69	37	40	4	12	8

Parmi les 275 blessés, 14 seulement présentaient des signes de décérébration avant l'intervention (les cas mortels ayant été éliminés).

Un déficit moteur d'importance variable existait dans près de 60 % des cas, à peu près également réparti,

Alors que 87 % des hématomes sous duraux chroniques étaient conscients ou seulement obnubilés au moment de l'intervention, 59 % des hématomes sous-duraux aigus, 66 % des hématomes extra-duraux, 48 % des hématomes intra-cérébraux et 63 % des hématomes associés étaient dans le coma.

EXAMEN RADIOLOGIQUE

Tableau 7

	H E D	H S D			H I C	Hématomes associés
		aigus	chroniques	bilatéraux		
fracture	89	21	8	2	5	8
embarrure	4	0	0	0	1	1

ELECTRO-ENCEPHALOGRAMME

Un électro-encéphalogramme pré-opératoire a été fait dans 38 % des cas.

E E G	H E D	H S D			H I C	Hématomes associés
		aigus	chroniques	bilatéraux		
tracé normal	1	0	6	0	0	1
globalement perturbés	0	0	8	9	0	0
globalement perturbés mais avec prédominance d'1 côté	6	3	9	0	3	0
anomalies nettes du côté de l'hématome	17	3	21	0	9	2
Asymétrie d'amplitude du rythme α du côté de l'hématome	1	0	4	0	1	0

Tableau 8

- 25 hématomes extra-duraux ont eu un EEG pré-opératoire. Un seul était normal, 24 fois le tracé montrait des anomalies lentes du côté de l'hématome associées dans deux cas à une dépression du rythme alpha du même côté.

- 6 seulement des hématomes sous-duraux aigûs ont eu un EEG pré-opératoire et tous présentaient des altérations nettes du côté de l'hématome.

- Pour les hématomes sous-duraux chroniques, l'EEG a été fait 48 fois (62 % des cas). 6 fois le tracé était normal, 8 fois il était globalement perturbé. Dans 14 % des cas, existait une dépression du rythme alpha du côté de l'hématome.

- 9 des 10 hématomes sous-duraux bilatéraux ont eu un EEG. Tous étaient globalement perturbés, avec ou sans prédominance d'un côté.

- 68 % des hématomes intra-cérébraux ont eu un EEG pré-opératoire, tous nettement perturbés.

ECHO PRE-OPERATOIRE

Tableau 9

	H E D	H S D			HIC	Hématomes associés
		aigus	chroniques	bilatéraux		
en place ou dévié de moins de 2 mm	4	2	1	3	0	1
déviation de 2 à 5 mm	1	4	7	0	0	1
déplacé de + de 5 mm	3	2	5	1	1	0

Un écho pré-opératoire a été fait seulement dans 36 cas, dont 13 pour des hématomes sous-duraux chroniques, 8 pour des hématomes extra-duraux, 8 pour des hématomes sous-duraux aigus. Dans le premier cas, un seul était normal. Pour les hématomes extra-duraux, l'écho était en place dans la moitié des cas. Pour les hématomes sous-duraux aigus, il était déplacé 6 fois sur 8.

Dans les cas d'hématomes bilatéraux, trois fois l'écho était en place, une fois il était trèsdéplacé.

La seule fois où un écho a été fait à un hématome intra-cérébral, il était dévié de 7 mm.

ARTERIOGRAPHIE

Une artériographie carotidienne a été faite dans presque tous les cas : 269 fois sur 275. Le plus souvent elle a apporté le diagnostic et parfois permis de découvrir un hématome bilatéral.

EXISTENCE D'UNE CONTUSION ASSOCIEE A L'HEMATOME

Tableau 10

	H E D	H S D			H I C	Hématomes associés
		aigu	chronique	bilatéraux		
contusion associée	20	35	0	0	6	6

Aucun hématome sous-dural chronique ne présentait de contusion associée. Par contre, il en existait dans :

- 21 % des cas d'hématome extra-dural
- 33 % des hématomes intra-cérébraux
- 54 % des hématomes sous-duraux aigus
- 55 % des hématomes associés

B - DUREE DE SURVEILLANCE ET DEVENIR CLINIQUE ET ELECTRIQUE

La durée de surveillance post-opératoire a été très variable. Elle s'échelonne entre un mois et dix ans.

Tableau 11

durée de surveillance	H E D	H S D			H I C	Hématomes associés
		aigus	chroniques	bilatéraux		
moins de 1 mois	19	10	21	2	3	3
1 mois à 1 an	24	28	40	5	6	4
1 à 2 ans	17	6	11	1	2	1
2 à 5 ans	26	13	3	1	2	2
5 à 10 ans	11	5	1	1	6	1

Le nombre d'EEG post opératoire est également très variable. Certains blessés n'ont eu qu'un seul EEG, le plus souvent dans le mois qui suivait l'intervention, c'est le cas en particulier de nombreux hématomes sous-duraux chroniques. D'autres au contraire ont été régulièrement suivis pendant plusieurs mois ou années. Quelques-uns ne sont revenus qu'à l'apparition de signes cliniques nouveaux.

Tableau 12

Nbre d'EEG post-opérat.	H E D	H S D			H I C	Hématomes associés
		aigus	chroniques	bilatéraux		
1	24	19	29	2	4	3
2	26	15	33	4	4	4
3	18	14	5	1	3	2
4	10	6	7	1	0	1
5	5	2	2	0	2	0
plus de 5	14	6	0	2	6	1

EVOLUTION CLINIQUE

Pratiquement tous les traumatisés sont sortis de l'hôpital avec un traitement barbiturique plus ou moins important, entre 0,05 et 0,20 g de gardénal, qui a été poursuivi un temps variable.

1) Persistance de troubles neurologiques objectifs après l'intervention.

Un certain nombre de blessés présentaient après l'intervention une atteinte neurologique plus ou moins grave :

- déficit moteur, le plus souvent, ou sensitif
- aphasie
- hémianopsie latérale homonyme
- paralysies oculaires

Assez souvent, l'examen neurologique s'est normalisé en quelques jours à plusieurs mois, généralement dans la première année. Mais certains gardent des séquelles plus ou moins importantes.

Tableau 13

	H E D	H S D			H I C	Hématomes associés
		aigus	chroniques	bilatéraux		
Examen neurologique normal	58	41	59	9	5	7
Déficit neurologique moteur ou sensitif	21	16	12	1	7	3
Aphasie	8	11	7	0	3	2
Atteinte d'une paire crânienne ou hémianopsie	12	3	4	0	2	2

2) Persistance de troubles sybjectifs

Nombreux sont les blessés qui ont gardé au moins pendant quelques mois céphalées et vertiges. Il s'y associe parfois d'autres troubles subjectifs.

Tableau 14

	H E D	H S D			H I C	Hématomes associés
		aigus	chroniques	bilatéraux		
céphalées	56	32	37	4	10	5
vertiges	20	13	15	1	4	2
asthénie	10	7	9	1	1	1
troubles de l'humeur	12	12	9	1	6	4
troubles de la mémoire	15	9	20	2	5	3
troubles du caractère	11	5	10	0	0	0

Un syndrome post commotionnel est apparu dans 23 % des cas.

Tableau 15 -

	H E D	H S D			H I C	Hématomes associés
		aigus	chroniques	bilatéraux		
Nombre de syndromes post-commotionnels	28	17	13	2	2	3
Pourcentage	23 %	27 %	19 %	20 %	11 %	27 %

Dans quelques cas, se sont installés plus ou moins rapidement des troubles mentaux réalisant une détérioration.

Tableau 16 -

	H E D	HSD			H I C	Hématomes associés
		aigus	chroniques	bilatéraux		
Détérioration	1	5	7	1	4	1

3 - Apparition d'une épilepsie post-traumatique.

45 blessés (soit 16 %) ont vu survenir une épilepsie post-traumatique qui se traduisait le plus souvent par des crises généralisées, parfois par des crises B.J. motrices ou sensitivo-motrices, plus rarement par des crises sensorielles. Assez souvent, les crises partielles alternaient avec des crises généralisées.

Pour 14 autres blessés, le diagnostic d'épilepsie a été soulevé mais n'a pu être retenu avec certitude, ils se plaignaient de "malaises", de perte de connaissance, de difficulté d'élocution, qui n'ont pas pu être vérifiés et l'EEG ne montrait pas de signes de comitialité.

Tableau 17

	H E D	H S D			H I C	Hématomes associés
		aigus	chroniques	bilatéraux		
Epilepsie	14	14	4	1	9	3
Malaises divers	3	5	4	0	1	1

La date d'apparition de ces épilepsies est très variable, la première crise pouvant survenir quelques jours après l'intervention ou au contraire plusieurs années après. Le plus souvent elle apparaît dans la première année.

EXAMENS PARACLINIQUES

Echo post-opératoire

Un écho post-opératoire a été fait 30 fois. Il était redevenu normal dans 23 cas, et restait déplacé de 2 à 5 mm dans 6 autres cas. Le dernier montrait un déplacement supérieur à 5 mm mais une artériographie éliminait une récidive.

Tableau 18

Echo	H E D	H S D			HIC	Hématomes associés
		aigus	chroniques	bilatéraux		
normal ou dévié de moins de 2 mm	8	4	8	0	2	1
déviation de 2 à 5 mm	1	2	2	1	0	0
déviation de + de 5 mm	0	1	0	0	0	0

EEG post-opératoire

Le nombre d'EEG post-opératoires a été très variable suivant les blessés. Dans près d'un tiers des cas, l'EEG s'est normalisé, et le plus souvent dans la première année.

Dans les autres cas, nous avons relevé des altérations électro-encéphalographiques très variées que nous avons notées sous forme de tableau en fonction du temps pour chaque catégorie d'hématomes. Les plus souvent relevées ont été les suivantes :

- delta localisé dans 44 % des cas
- asymétrie d'amplitude du rythme alpha (32 %). Dans ce cas l'alpha était aussi souvent plus ample du côté sain que du côté de l'hématome.
- théta localisé dans 29 % des cas.

Des figures caractéristiques de la série comitiale (pointes diffuses ou localisées, pointes-ondes, crises électriques) ont été relevées dans 16 % des cas.

I - Hématomes extra-duraux

Tableau 19

E E G — Durée	moins d'1 mois	1 mois à 1 an	1 à 2 ans	2 à 5 ans	plus de 5 ans	Nombre total
Normal	4	9	6	5	3	27
Absence de réaction d'arrêt visuelle unilatérale	7	2	1	1	0	7
Somnolence	2	0	0	2	0	4
Asymétrie d'amplitude du rythme α	16	24	15	5	0	41
Asymétrie de fréquence du rythme α	16	9	4	1	0	21
θ diffus	13	11	4	2	1	25
θ hémisphérique	3	6	3	1	0	10
θ localisé	3	16	14	7	1	41
θ pointu	3	12	9	8	1	21
Δ généralisé	5	1	1	0	0	5
Δ hémisphérique	6	7	3	1	1	12
Δ localisé	23	28	16	10	2	54
rythmes rapides	0	10	7	4	1	16
Eléments pointus	7	21	14	14	2	31
Pointes diffuses	0	5	6	4	0	9
Foyer localisé de pointes	0	1	1	3	1	4
Pointes-ondes	0	3	2	1	0	4
Crises électriques	1	1	0	0	0	2
Sensibilité à l'hyperpnée	2	11	8	6	3	23
Sensibilité à la S. L. I.	4	2	2	1	0	4

2 - Hématomes sous-duraux aigus

Tableau 20

E E G \ Durée	moins d'1 mois	1 mois à 1 an	1 à 2 ans	2 à 5 ans	5 à 10 ans	Nombre total
Normal	1	7	4	2	0	14
Absence de réaction d'arrêt visuelle unilatérale	2	1	0	0	0	2
Somnolence	1	0	0	0	0	1
Asymétrie d'amplitude du rythme α	9	12	6	4	0	19
Asymétrie de fréquence du rythme α	9	6	2	1	0	6
θ diffus	17	13	1	0	1	21
θ hémisphérique	6	5	1	1	0	9
θ localisé	1	12	4	3	0	13
θ pointu	3	8	3	5	1	13
Δ généralisé	1	4	0	0	0	5
Δ hémisphérique	10	8	3	1	0	13
Δ localisé	12	19	2	2	0	32
Rythmes rapides	1	7	3	2	0	9
Eléments pointus	7	12	6	3	2	18
Pointes diffuses	1	3	3	1	0	4
Foyer localisé de pointes	1	3	1	0	0	3
Pointes-ondes	0	0	1	1	0	2
Crises électriques	0	1	1	0	0	2
Sensibilité à l'hyperpnée	1	7	1	1	0	8
Sensibilité à la S. L. I.	1	4	1	0	0	4

3 - Hématomes sous-duraux chroniques

Tableau 21

EEG \ Durée	moins d'1 mois	1 mois à 1 an	1 à 2 ans	2 à 5 ans	5 à 10 ans	Nombre total
Normal	8	22	6	1	0	31
Absence de réaction d'arrêt visuelle unilatérale	0	0	0	0	0	0
Somnolence	0	0	0	0	0	0
Asymétrie d'amplitude du rythme α	15	7	2	1	1	20
Asymétrie de fréquence du rythme α	9	6	0	0	0	10
θ diffus	9	5	1	0	0	13
θ hémisphérique	10	3	0	0	0	10
θ localisé	5	13	1	1	1	19
θ pointu	2	4	2	1	1	6
Δ généralisé	1	1	0	0	0	1
Δ hémisphérique	4	1	0	0	0	4
Δ localisé	13	9	2	1	1	19
Rythmes rapides	0	8	1	0	1	8
Eléments pointus	1	10	2	1	1	11
Pointes diffuses	1	2	1	1	0	3
Foyer localisé de pointes	0	1	1	0	0	1
Pointes-Ondes	0	0	0	0	0	0
Crises électriques	0	0	0	0	0	0
Sensibilité à l'hyperpnée	0	6	2	0	0	6
Sensibilité à la S. L. I.	0	1	0	0	0	1

4 - Hématomes sous-duraux bilatéraux

Tableau 22

EEG \ Durée	moins d'1 mois	1 mois à 1 an	1 à 2 ans	2 à 5 ans	5 à 10 ans	Nombre total
Normal	1	3	0	1	1	6
Absence de réaction d'arrêt visuelle unilatérale	0	0	0	0	0	0
Somnolence	0	0	0	0	0	0
Asymétrie d'amplitude du rythme α	1	1	1	1	0	1
Asymétrie de fréquence du rythme α	0	1	0	0	0	1
θ diffus	4	4	1	0	0	7
θ hémisphérique	0	0	0	0	0	0
θ localisé	0	2	0	0	0	2
θ pointu	1	1	1	0	0	1
Δ généralisé	1	0	0	0	0	1
Δ hémisphérique	0	0	0	0	0	0
Δ localisé	1	0	0	0	0	1
Rythmes rapides	0	0	0	0	0	0
Eléments pointus	1	1	0	0	0	1
Pointes diffuses	0	0	0	0	0	0
Foyer localisé de pointes	0	0	0	0	0	0
Pointes - Ondes	0	0	0	0	0	0
Crises électriques	0	0	0	0	0	0
Sensibilité à l'hyperpnée	3	1	1	0	0	4
Sensibilité à la S. L. I.	0	2	1	0	0	2

3 - Hématomes intracérébraux

Tableau 23

EEG \ Durée	moins d'1 mois	1 mois à 1 an	1 à 2 ans	2 à 5 ans	5 à 10 ans	Nombre total
Normal	0	0	0	1	1	1
Absence de réaction d'arrêt visuelle unilatérale	1	0	0	0	0	1
Somnolence	1	1	1	0	0	1
Asymétrie d'amplitude du rythme α	2	3	1	1	1	5
Asymétrie de fréquence du rythme α	3	2	1	0	0	3
θ diffus	1	2	0	0	0	2
θ hémisphérique	0	0	0	0	0	0
θ localisé	1	1	1	1	0	1
θ pointu	0	2	1	1	0	3
Δ généralisé	0	2	0	0	0	2
Δ hémisphérique	0	1	0	0	0	1
Δ localisé	3	7	5	5	3	12
Rythmes rapides	0	2	3	0	0	4
Eléments pointus	3	6	4	4	2	9
Pointes diffuses	0	1	1	1	1	1
Foyer localisé de pointes	0	1	1	3	3	3
Pointes - Ondes	0	1	0	1	1	1
Crises électriques	0	0	0	0	0	0
Sensibilité à l'hyperpnée	1	3	3	4	2	6
Sensibilité à la S. L. I.	0	1	1	1	1	1

6 - Hématomes associés

Tableau 24

EEG \ Durée	moins d'1 mois	1 mois à 1 an	1 à 2 ans	2 à 5 ans	5 à 10 ans	Nombre total
Normal	0	1	1	0	0	1
Absence de réaction d'arrêt visuelle unilatérale	0	2	1	1	0	2
Somnolence	0	0	0	0	0	0
Asymétrie d'amplitude du rythme α	2	1	1	0	0	3
Asymétrie de fréquence du rythme α	0	0	0	0	0	0
θ diffus	1	1	0	0	0	1
θ hémisphérique	0	0	0	0	0	0
θ localisé	2	2	1	1	0	3
θ pointu	0	0	0	0	0	0
Δ généralisé	2	0	0	0	0	2
Δ hémisphérique	1	0	0	0	0	1
Δ localisé	3	4	2	1	0	5
Rythmes rapides	0	0	0	0	0	0
Eléments pointus	0	1	1	0	0	2
Pointes diffuses	0	1	0	0	0	1
Foyer localisé de pointes	0	0	1	1	1	2
Pointes - Ondes	0	0	0	1	1	1
Crises électriques	0	0	0	0	0	0
Sensibilité à l'hyperpnée	0	0	0	1	1	1
Sensibilité à la S.L.I.	0	1	1	1	0	2

CHAPITRE III

DISCUSSION

A - Disparition des signes cliniques et électriques

B - Persistance de signes cliniques avec ou sans signes électriques

- signes déficitaires
- syndrome subjectif

C - Persistance d'altérations électriques sans signes cliniques

D - Apparition de complications

1 - Epilepsie
2 - Atrophie cérébrale

E - Intérêt médico-légal de l'EEG.

En dehors de l'évolution mortelle des hématomes intra-crâniens opérés que nous avons volontairement écartée de notre statistique, nous relevons quatre types d'évolution possible :

1 - Disparition totale des signes cliniques et électriques

2 - Persistance de signes cliniques

- signes déficitaires
- syndrome post-commotionnel

3 - Persistance de signes électriques sans signes cliniques

4 - Apparition d'une épilepsie

- clinique et électrique
- sans signes électriques

A - DISPARITION TOTALE DES SIGNES CLINIQUES ET ELECTRIQUES

Sur les 275 traumatisés qui ont fait l'objet de notre étude, 61 (soit 22 %) ont récupéré totalement, ne gardant aucune séquelle clinique ni électrique de leur hématome.

Ils se répartissent ainsi :

- 22 hématomes extra-duraux (soit 23 %)
- 13 hématomes sous-duraux aigus (21 %)
- 21 hématomes sous-duraux chroniques (27 %)
- 3 hématomes sous-duraux bilatéraux (30 %)
- 1 hématome intra-cérébral (5 %)
- 1 cas associant hématome sous-dural aigu et extra-dural.

Cette évolution, relativement fréquente pour les hématomes sous-duraux chroniques, est donc exceptionnelles dans les hématomes intra-cérébraux.

Le pourcentage de guérison complète est sensiblement le même dans les hématomes sous-duraux aigus et extra-duraux.

Cette évolution est plus fréquente chez les sujets jeunes : 21 d'entre eux (soit le 1/3) avaient moins de 25 ans.

Le temps au bout duquel la normalisation s'est effectuée est variable, mais dans la majorité des cas, elle s'est faite dans les mois qui ont suivi l'intervention : sur les 61 blessés, 44 avaient un EEG normal sans séquelles cliniques dans l'année suivant l'intervention. Pour 10, cette évolution a demandé 1 à 2 ans. Pour 7, elle a eu lieu progressivement dans les années suivantes ; dans ces cas, le plus souvent la clinique était redevenue normale en quelques mois et l'EEG s'est normalisé plus lentement.

Observation N° 1

B. Jean-Marc, 1 an 1/2 : Hématome extra-dural.

Hospitalisé le 25.3.62 à la suite d'une chute avec traumatisme crânien, sans perte de connaissance immédiate. 1 heure après l'enfant devient somnolent, vomit. L'examen met en évidence une hypotonie du membre supérieur gauche.

La radio du crâne ne montre pas de fracture.

L'artériographie faite par voie veineuse montre un décollement du côté droit.

L'intervention découvre un trait de fracture temporal droit passé inaperçu à la radio et évacue un hématome extra-dural assez important.

Les suites sont bonnes.

EEG le 5.4.1962 : dépression des rythmes physiologiques à droite sans anomalies plus marquées. L'enfant sort avec un traitement barbiturique (5 cg de gardénal)

Septembre 1962 : va très bien.

EEG : tracé de veille présentant toujours une asymétrie postérieure bien que l'alpha soit relativement bien organisé. Même asymétrie des ondes lentes physiologiques de sommeil.

Octobre 1963 : va toujours très bien.

EEG ne présente plus qu'une asymétrie de l'alpha occipital de veille. Le traitement est alors arrêté.

Septembre 1964 : va très bien sans traitement

EEG : encore légèrement asymétrique

Octobre 1965 - EEG : rythme alpha symétrique.

- Cliniquement l'enfant allait très bien quelques jours après l'intervention. Les EEG se sont normalisés en 3 ans. Les tracés faits par la suite sont restés normaux.

Observation N° 2

L. James - 19 ans - Hématomes extra-dural et sous-dural aigu.

Le 10.8.1964, fait une chute avec traumatisme crânien sans perte de connaissance, rentre chez lui. C'est au bout de 2 jours que le blessé sombre dans le coma. Il est alors hospitalisé.

L'examen ne montre pas de signes de localisation.

Les radios du crâne montrent une fracture du pariétal gauche.

Au fond d'oeil les papilles sont hyperhémiées.

L'artériographie carotidienne gauche montre une image de lésion à la fois frontale et temporale, mais pas de décollement.

L'intervention le 13.8.1964 évacue un hématome extra-dural frontal avec contusion temporale gauche et une lame d'hématome sous-dural aigu.

Les suites sont simples. Les troubles de la parole régressent en quelques jours. Il sort le 29.8.1964 avec 10 cg de gardénal par jour.

Le 16 novembre 1964 : va bien

EEG pratiquement normal.

Le traitement est diminué à 5 cg de gardénal

Reprend la classe en janvier 65.

Août 1965 : va très bien. A été reçu au bac.

EEG normal

Le traitement est arrêté.

Août 1968 : va toujours très bien. Est étudiant . EEG normal.

- Le tracé s'est normalisé en quelques mois. 4 ans après, il reste normal.

Observation N° 3

G. Madeleine - 74 ans - Hématome sous-dural bilatéral.

Le 18.7.1964, traumatisme crânien avec perte de connaissance immédiate mais brève. Pendant 15 jours, va bien. Au début d'août, apparaissent des céphalées, puis un état confusionnel avec obnubilation.

EEG le 12.9.1964 : perturbation delta bilatérale traduisant l'obnubilation avec une légère prédominance des anomalies gauches.

L'Echo est en place, mais il existe une déflexion supplémentaire à 1 cm de la déflexion finale évoquant la possibilité d'un hématome sous-dural bilatéral.

Les artériographies carotidiennes montrent l'existence d'un hématome sous-dural bilatéral.

L'intervention le 12.9.1964 évacue des hématomes sous-duraux chroniques hémisphériques droit et gauche. Les suites sont très bonnes. Sort avec un traitement de 10 cg de gardénal.

ECG le 23.9.1964 : normal

Décembre 1964 : va bien. Examen neurologique normal.

EEG : normal

Le traitement est arrêté.

Juin 1965 : va toujours très bien

EEG normal

- La récupération clinique et électrique a été très rapide puisque le premier EEG post opératoire était normal. Le traitement a pu être arrêté au bout de 3 mois.

Observation N° 4

N. Michel - 56 ans - Hématome sous-dural aigu.

Le 7.4.1962, fait une chute d'un 2e étage avec traumatisme crânien sans perte de connaissance.

L'examen ne montre qu'une légère obnubilation.

Radios du crâne : fracture du rocher gauche.

EEG : tracé de torpeur avec dépression des rythmes droits visibles surtout lors des réactions d'éveil.

Artériographie carotidienne droite : décollement cortical net dans la région temporale droite.

Intervention le 7.4.1962 : hématome sous-dural aigu.

Pendant quelques jours, reste très agité. L'examen note une paralysie faciale gauche périphérique. Puis une amélioration se fait et il sort le 30.4.1962 avec 15 cg de gardénal par jour.

Juin 1962 - EEG : asymétrie de l'alpha plus ample à droite et surcharge lente relativement discrète sur les régions postérieures et moyennes droites.

Octobre 1962 : va bien. La paralysie faciale a disparu. Le traitement est identique (15 cg de gardénal). Doit reprendre le travail.

EEG : tracé au rythme de fond encore lent, mais présentant une franche atténuation de la surcharge lente temporo-occipitale droite.

Le traitement est diminué à 10 cg de gardénal

Octobre 1963 : va très bien. Travaille normalement.

EEG : il persiste une asymétrie du rythme alpha (plus ample à droite) (fig. 7)

Septembre 1964 : va très bien

EEG normal à 2 ans du traumatisme.

Le traitement est alors arrêté.

- L'EEG s'est normalisé en 2 ans, la clinique l'était au bout de 2 mois.

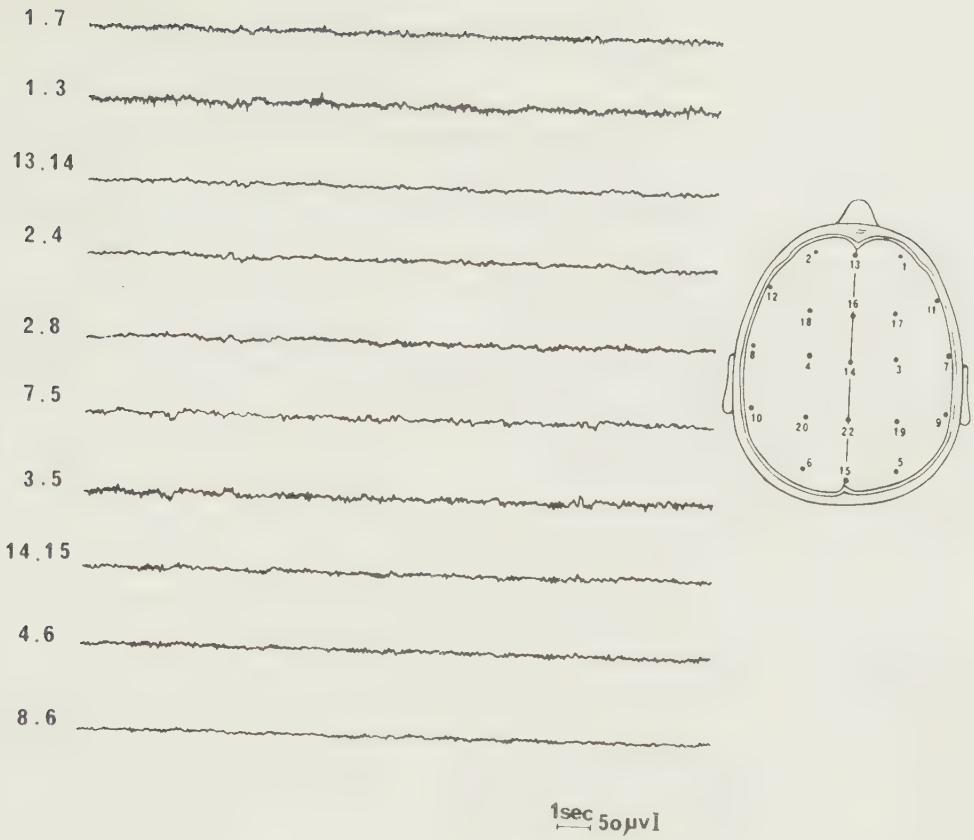
1.7
1.3
13.14
2.4
2.8
7.5
3.5
14.15
4.6
8.6
1sec
50μvI


1.7
1.3
13.14
2.4
2.8
7.5
3.5
14.15
4.6
8.6
1sec
50μvI

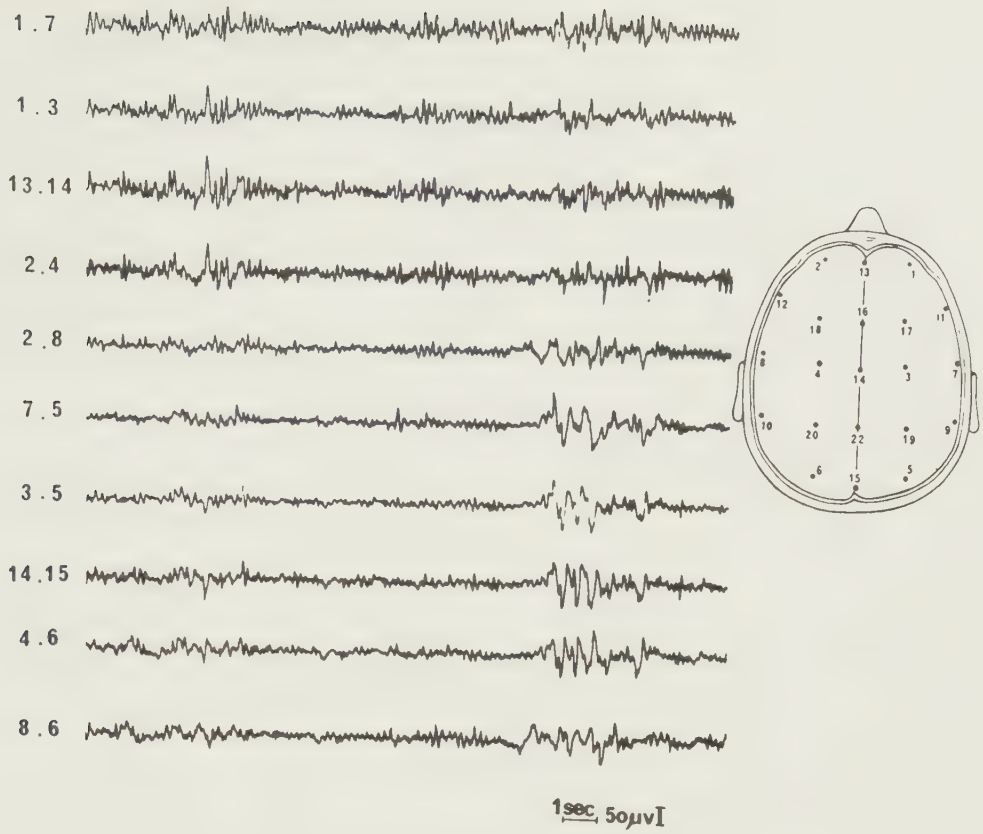
1.7
1.3
13.14
2.4
2.8
7.5
3.5
14.15
4.6
8.6
1sec 50μv

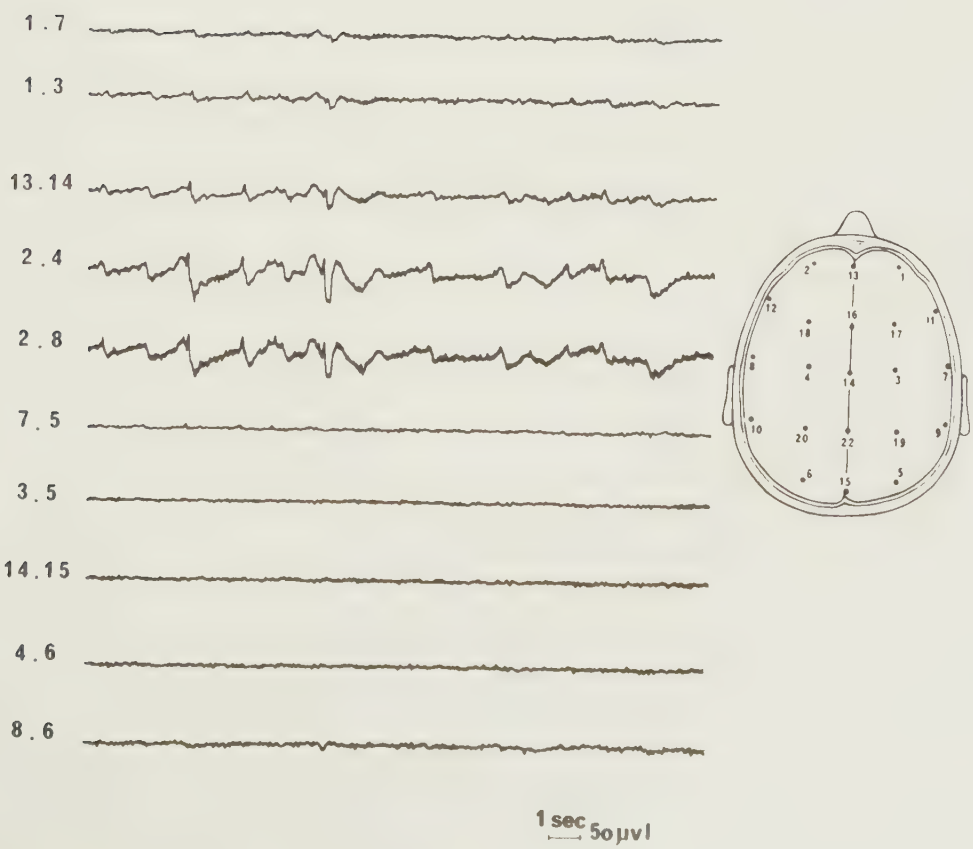
1.7
1.3
13.14
2.4
2.8
7.5
3.5
14.15
4.6
8.6
1 sec 50μv

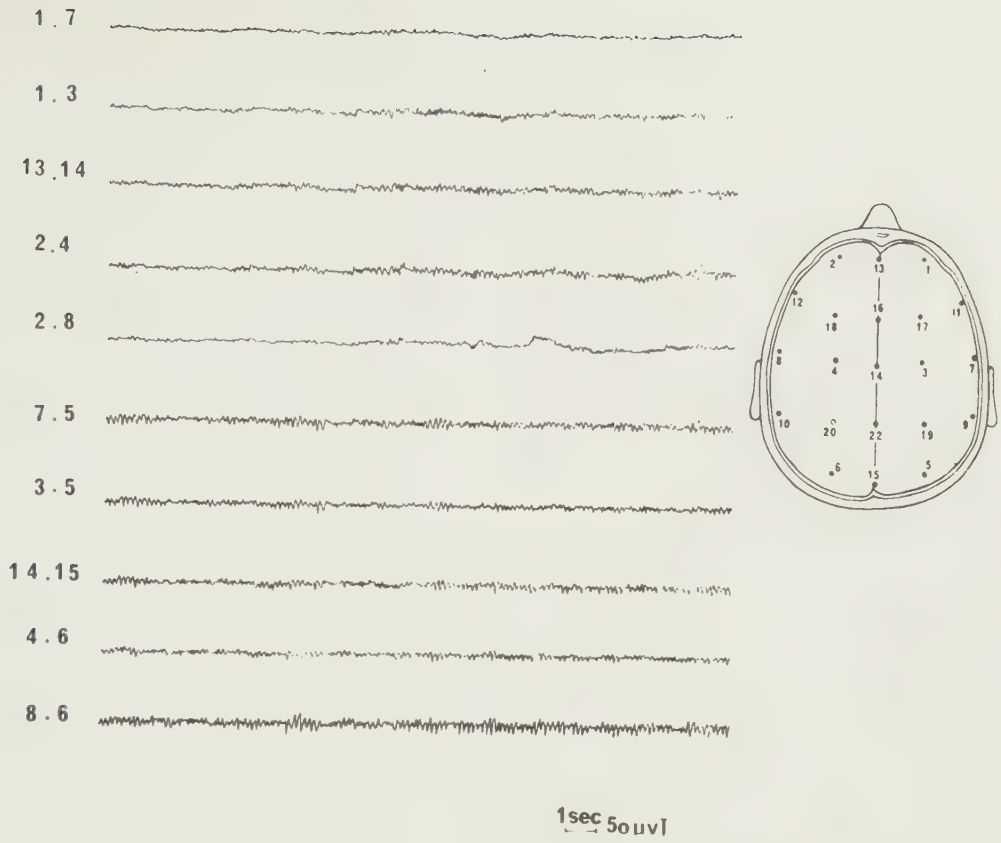
1.7
1.3
13.14
2.4
2.8
7.5
3.5
14.15
4.6
8.6
1sec 50µvl

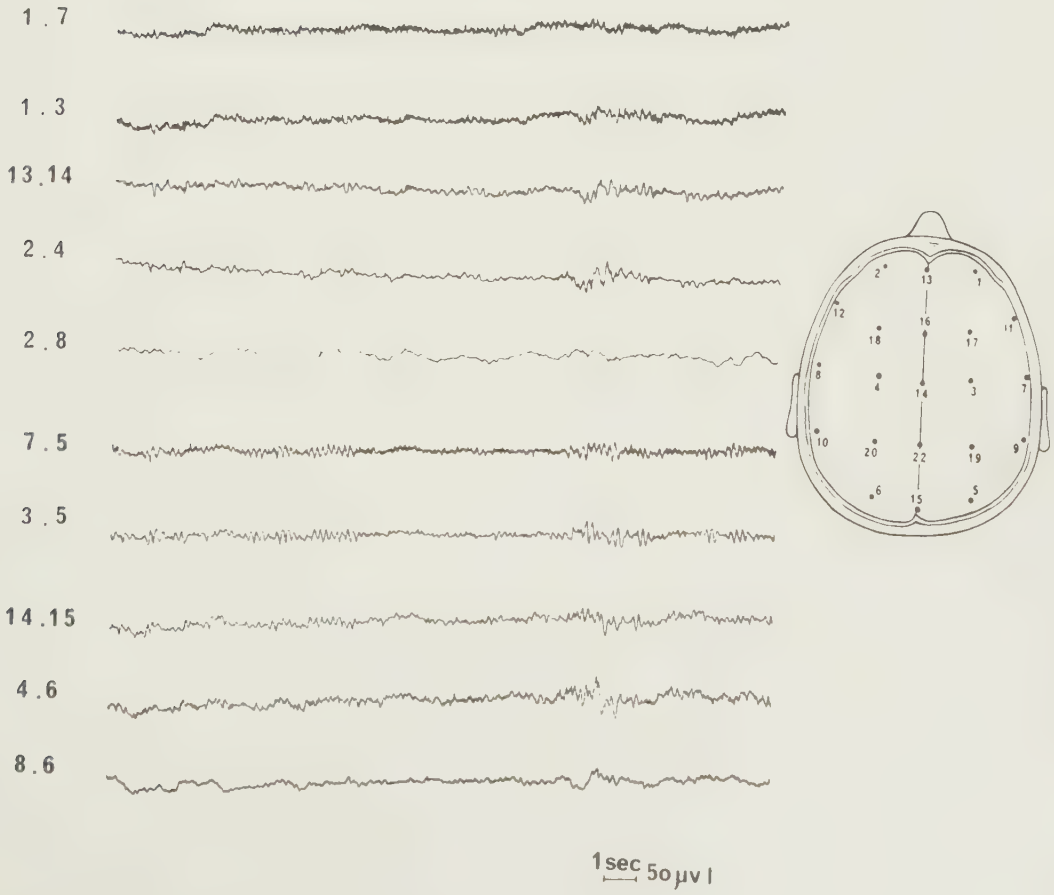
1.7
1.3
13.14
2.4
2.8
7.5
3.5
14.15
4.6
8.6
1sec 50µvl

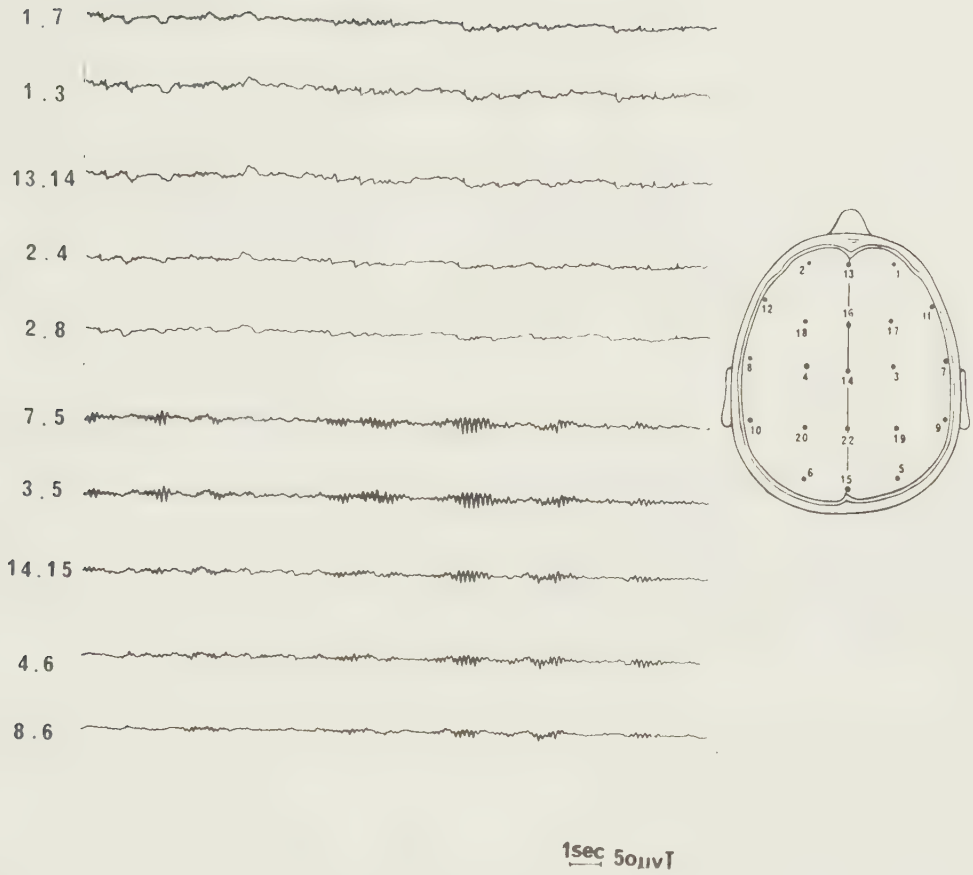
1.7
1.3
13.14
2.4
2.8
7.5
3.5
14.15
4.6
8.6
1sec 50μvT

B - PERSISTANCE DE SIGNES CLINIQUES

1 - Signes déficitaires

Au moment de l'intervention 170 blessés présentaient un déficit neurologique . Dans un certain nombre de cas, ce déficit a disparu rapidement, mais 100 fois l'examen post-opératoire a mis en évidence la persistance d'une atteinte neurologique plus ou moins importante (36 % des cas) :

- hémiplégie ou hémiparésie (14 et 41)
- troubles de la sensibilité (9) le plus souvent associés à une atteinte motrice
- aphasie (31) isolée ou non
- atteinte d'un nerf crânien ou hémianopsie latérale homonyme (24)

Sur ces 100 blessés, on relevait :

- 39 hématomes extra-duraux (40 %)
- 25 hématomes sous-duraux aigus (40 %)
- 18 hématomes sous-duraux chroniques (23 %)
- 2 hématomes sous-duraux bilatéraux (20 %)
- 11 hématomes intra-cérébraux (58 %)
- 5 hématomes associés (45 %)

Le tableau 13 montre la répartition des atteintes neurologiques pour chaque catégorie d'hématome.

Ce sont les hématomes intra-cérébraux qui gardent le plus de séquelles neurologiques puisqu'il en persiste chez plus de la moitié d'entre eux. Les hématomes sous-duraux chroniques guérissent au contraire beaucoup plus souvent sans déficit neurologique. Les hématomes extra-duraux et sous-duraux aigus gardent le même pourcentage de séquelles neurologiques.

Dans ces cas-là, le plus souvent il persiste également des séquelles électriques.

Sur les électroencéphalogrammes post-opératoires de ces 100 blessés conservant une atteinte neurologiques, on notait :

- 12 tracés normaux
- 42 tracés présentant une surcharge lente théta, prédominant le plus souvent d'un côté
- 16 tracés où persistait une surcharge lente delta importante
- 30 tracés présentant ondes lentes et figures pointues

Les tracés s'étaient normalisés en général lorsque les séquelles cliniques étaient peu marquées : atteinte d'une paire crânienne, ou hémianopsie.
La persistance d'une hémiplégie s'accompagnait toujours d'altérations électriques.

Observation N° 5

D. Pierre - 33 ans - Hématome extra-dural

Le 18.4.1961, fait une chute avec traumatisme crânien et perte de connaissance immédiate. L'aggravation est rapide et le soir il est en coma carus avec décérébration. L'examen montre une mydriase droite.

L'intervention est alors pratiquée en urgence, sans artériographie, et montre un décollement étendu avec un hématome extra-dural droit.

Une nouvelle intervention est effectuée le 20.5.1961 pour une lame d'hématome extra-dural.

Le 24.5.1961 : apparition de crises bravais-jacksoniennes gauches, suivies de céphalées. L'examen montre une hémiparésie gauche et une hémianopsie latérale homonyme gauche. Puis les céphalées s'accentuent.

Une troisième intervention est faite pour une ostéite le 23.8.1961.

Ensuite, l'amélioration est rapide, mais il persiste une hémiparésie gauche avec astéréognosie et une hémianopsie latérale homonyme gauche.
Il sort avec un traitement barbiturique.

Octobre 1961, EEG : anomalies hémisphériques droites encore importantes : surcharge lente atteignant la ligne médiane, alpha rare et surtout pointes - ondes isolées temporales antérieures.

En janvier et octobre 1962, clinique et EEG sont inchangés.

Juin 1963, EEG : présente toujours un delta polymorphe bien centré en temporale moyenne droite un peu moins marqué qu'en octobre, mais surtout à ce niveau de très nombreuses pointes mieux caractérisées que précédemment.

En septembre 63 : plastie en dentalex

Janvier 64 : l'examen montre la persistance de l'hémianopsie, mais la force musculaire est normale et l'astéréognosie a disparu.

L'EEG ne montre pas de signes de localisation, mais une surcharge diffuse en thêta de 5 à 7 cycles/seconde, et en activités rapides.

Mai 1965 - EEG : normal.

Le traitement est diminué. Il est arrêté en mai 66 après un nouvel EEG normal. La surveillance électrique a été continuée jusqu'en 1969 et l'EEG reste normal.

Cliniquement l'hémianopsie persiste.

- L'amélioration a donc été progressive en 3 ans jusqu'à la normalisation de l'EEG et la stabilisation de la clinique.

Observation N° 6

F. Michel - 7 ans - Hématome extra-dural.

Le 27 Novembre 1960, chute avec traumatisme crânien sans perte de connaissance, se relève et rentre chez lui. Mais des vomissements apparaissent et en quelques heures s'installe un coma.

L'examen met en évidence un Babinski bilatéral et une mydriase gauche.

Les radios du crâne ne montrent pas de fracture.

L'intervention évacue un hématome extra-dural temporo-pariétal gauche postérieur.

L'examen post-opératoire montre une hémiparésie droite et une diplopie avec strabisme divergent de l'oeil gauche.

25.1.1961 - EEG : surcharge lente et pointue sur le territoire postérieur sans asymétrie.

Septembre 1961 - EEG : l'alpha est mieux organisé mais le tracé parait plus perturbé que le précédent avec une asymétrie, des rythmes rapides prédominant toujours à gauche, des éléments lents à droite et à gauche.

Progressivement l'enfant récupère une force musculaire normale à droite.

Juin 1963 : il ne persiste qu'un discret déficit du pied droit et la diplopie.

EEG : plus régulier, moins sensible à l'hyperpnée, présentant un delta peu volté.

Le traitement est alors arrêté.

Décembre 1963, octobre 1964, septembre 1965 : les EEG montrent une surcharge lente et pointue postérieure favorisée par l'hyperpnée, une densité accusée en rythmes rapides et quelques réponses vives à la S.L.I.

Les E.E.G. de septembre 1966 et 1967 sont symétriques mais toujours un peu riches en figures lentes et surtout pointues que l'hyperpnée organise en courtes bouffées diffuses à prédominance hémisphérique gauche.

Observation N° 7

P, Christiane - 54 ans - Hématome sous-dural aigu.

Le 4 août 1964, fait une chute avec traumatisme crânien et perte de connaissance de quelques minutes. Puis reprend conscience. Au bout de quelques heures apparaissent une obnubilation, puis un coma.

Des artériographies carotidiennes bilatérales mettent en évidence un hématome sous-dural gauche.

L'intervention évacue l'hématome et montre l'existence d'une contusion temporale gauche.

Dans les suites opératoires, persiste une aphasie de Wernicke, pour laquelle une rééducation est entreprise. Soit avec 15 cg de gardénal.

Le 25 septembre 1964 : l'aphasie persiste.

EEG : à deux mois de l'intervention, le tracé présente une détérioration de l'alpha gauche, un delta polymorphe hémisphérique gauche à prédominance temporale et une crise infraclinique centrée en rolandique gauche.

De février 1965 à octobre 1966 : l'aphasie reste identique.

Les EEG successifs montrent toujours la perturbation lente delta polymorphe rolandique gauche accompagnée d'une activité irritative dans la même région, qui va en s'accentuant.

Le traitement est alors augmenté à 20 cg de gardénal et 6 mg de valium.

En avril et novembre 1967 et novembre 1968, les EEG sont améliorés, la perturbation lente delta polymorphe temporale gauche persiste aussi continue et ample, mais l'activité irritative n'a pas progressé et le rythme alpha est plus régulier et plus continu.

2 - Syndrome post-commotionnel

Un syndrome post-commotionnel est apparu chez 65 traumatisés dans les semaines suivant l'intervention (soit 27 %), ce qui semble un pourcentage assez peu important par rapport à certaines statistiques se rapportant à des traumatismes crâniens fermés (Hagenmüller 1969 : 60 %).

Il associe céphalées, sensations vertigineuses, asthénie et insomnie, troubles du caractère, le plus souvent irritabilité, trouble intellectuels faits surtout de perte de mémoire et de difficultés à se fixer sur un travail précis.

Ce syndrome post-commotionnel a duré un temps variable, de quelques mois à plusieurs années. La plupart se sont améliorés au bout de 2 à 3 ans.

Le tableau 15 montre sa répartition en fonction des différentes catégories d'hématomes : il est plus fréquent dans les hématomes extra-duraux et sous-duraux aigus (29 et 27 %), alors qu'il est beaucoup plus rare dans les hématomes intra-cérébraux (11 %).

Dans 13 cas (1 fois sur 5), il coexistait avec une épilepsie post-traumatique. 24 fois, il est apparu chez des éthyliques.

Sur les électro-encéphalogrammes de 65 blessés, on relevait :

- 16 tracés normaux
- 27 tracés peu altérés avec quelques irrégularités lentes, sans signes irritatifs.
- 22 tracés nettement perturbés, présentant une surcharge lente delta, associée dans 9 cas à des figures pointues.

Observation N° 8

V. René - 39 ans - Hématome sous-dural bilatéral.

Le 7 mars 1960, traumatisme crânien avec perte de connaissance de 12 heures. Il est hospitalisé quelques jours puis sort de l'hôpital. Mais, fin avril 1960, apparaissent des céphalées. Il est réhospitalisé le 11 mai 1960.

L'examen neurologique ne montre aucun signe objectif.

EEG le 12 mai 1960 : anomalies diffuses assez importantes plus marquées sur l'hémisphère gauche.

Les artériographies carotidiennes montrent des hématomes sous-duraux bilatéraux.

L'intervention le 18 mai 1960 évacue ces hématomes.

Les suites sont bonnes. Les céphalées disparaissent.

EEG le 1er juin 1960 : régression des anomalies, persistance de bradyrythmes diffus, notablement accentués par l'hyperpnée.

Il sort le 3 juin 1960 avec un traitement gardénalique.

Dans les mois suivants, s'installe un syndrome post-commotionnel avec asthénie, céphalées, vertiges, insomnies, irritabilité.

Mars 1961 - EEG : il persiste une très discrète sensibilité à l'hyperpnée. La normalisation semble s'affirmer.

Juillet 1961 - EEG : un peu irrégulier, mais pas d'anomalies véritablement caractérisées.

Le traitement est diminué à 5 cg de gardénal.

Octobre 1963 : va mieux, le syndrome post-commotionnel est moins important.

EEG : tout à fait discrète asymétrie de l'alpha occipital ; très légère surcharge thêta rolandique droite. Tracé voisin des limites de la normale.

Août 1964 et Octobre 1966, les EEG sont dépourvus d'anomalies et le traitement est arrêté. Le syndrome post-commotionnel a disparu progressivement.

Observation N° 9

A. Sapina - 21 ans - Hématome extra-dural

Le 3 juillet 1966, accident de la voie publique avec traumatisme crânien et perte de connaissance immédiate.

Examen : très obnubilée. Pas de signe de localisation.

Le 6 Juillet, aggravation du coma.

EEG : signes de souffrance cérébrale à droite.

Radios du crâne : trait de fracture temporo-pariétal.

L'artériographie carotidienne droite montre un hématome extra-dural

L'intervention montre une contusion temporale droite associée à l'hématome.

Les suites sont bonnes. L'examen est normal mais la blessée se plaint de céphalées et de vertiges. Elle reçoit 10 cg de gardénal par jour.

Novembre 1966 : les céphalées persistent.

EEG : perturbation lente hémisphérique droite à maximum rolando-pariétal diffusant largement aux autres régions du scalp.

Mars 1967 : Se plaint toujours de céphalées, d'insomnie, de vertiges, d'asthénie.

EEG : persistance de la perturbation lente, mais moins lente.

Février 1968 : il existe un syndrome post-commotionnel marqué avec céphalées, vertiges, asthénie, insomnies, baisse de l'acuité visuelle, incapacité à travailler.

EEG : la surcharge lente persiste - (fig. 1)

Octobre 1968: la clinique et l'EEG sont semblables à février 1968.

- Cliniquement l'examen neurologique est normal mais il existe un important syndrome post-commotionnel et l'EEG reste nettement perturbé au bout de 2 ans.

C - PERSISTANCE DE SIGNES ELECTRIQUES - CLINIQUE NORMALE -

Chez 80 blessés (30 %), la récupération clinique a été complète (ils ne gardaient aucune séquelle neurologique de leur hématome et n'ont présenté ni syndrome post-commotionnel, ni autres complications dans les années suivant l'intervention durant lesquelles ils ont été suivis), mais les EEG restaient perturbés.

Parmi ceux-ci, 38 ont été suivis moins d'un an ; 26 entre 2 et 3 ans ; 16 plus de 3 ans.

Il s'agissait de 25 hématomes extra-duraux (26 %)
17 hématomes sous-duraux aigus (27 %)
28 hématomes sous-duraux chroniques (36 %)
3 hématomes sous-duraux bilatéraux (30 %)
3 hématomes intra-cérébraux (16 %)
4 hématomes associés (36 %)

Nous avons distingué les tracés peu perturbés et ceux qui au contraire l'étaient nettement.

1 - 48 étaient peu altérés, présentant :

- une réactivité faible ou absente d'un côté (4)
- une asymétrie de la fréquence du rythme alpha (6), ou plus souvent de l'amplitude (21), et dans ce dernier cas, le rythme alpha est plus ample du côté où était l'hématome dans la moitié des cas, plus aplati de ce même côté dans l'autre moitié.

- des anomalies thêta surtout, assez souvent favorisées par l'hyperpnée, diffuses (14) ou au contraire localisées (26).

- des rythmes rapides (8).

- l'apparition d'anomalies lors des épreuves d'activation : hyperpnée (4) et stimulation lumineuse intermittente qui provoquait deux fois l'apparition de figures pointues.

2 - 32 étaient nettement perturbés : ils présentaient :

- un delta généralisé (1)
- un delta localisé le plus souvent polymorphe (16)
- des pointes, plus souvent diffuses que focalisées (6)
- des éléments pointus (18) : alpha ou thêta, tracés d'aspect irritatif.

Nous avons noté trois possibilités d'évolution des EEG :

- amélioration progressive du tracé qui présentait une surcharge lente delta qui s'est effacée pour laisser la place à des anomalies thêta plus ou moins localisées.

- persistance des mêmes signes, à peu près inchangés d'un tracé à l'autre (Obs. 10).

- apparition de figures pointues (Observation N° 11)

Observation N° 10

S. Josiane - 16 ans - Hématome intra-cérébral

Le 18 février 1962, traumatisme crânien avec perte de connaissance immédiate mais brève. Arrive à l'hôpital obnubilée, puis apparaissent céphalées et vomissements.

L'examen met en évidence une hémiparésie gauche.

Le 20.2.1962 apparaît un léger oedème au fond d'oeil.

Le 21, l'état de conscience est meilleur. Puis il s'aggrave à nouveau le 5 mars 1962.

Une artériographie carotidienne droite est alors pratiquée et met en évidence un hématome intra-cérébral.

L'intervention le 5.3.1962 évacue l'hématome et ne montre pas de malformation.

Les suites opératoires sont bonnes. L'hémiparésie gauche a disparu. Elle sort avec un traitement de 15 cg de gardénal.

- EEG - janvier 1963 : activité delta pariéto-rolandique droite atteignant la ligne médiane et surchargée en pariétale d'éléments très pointus ; on note aussi une discrète sensibilité à l'hyperpnée.

En février 1964, juin 1964, juin 1965, les EEG montrent toujours la surcharge lente droite prédominant en occipitale où elle s'entremêle à des éléments de 3 c/s. monomorphes et parfois aigus sous hyperpnée.

Le traitement est arrêté en juin 1965.

Sur les EEG suivants de juillet 1966 et juillet 1967, existe une légère amélioration, il est plus régulier, la surcharge lente et pointue persiste un peu moins marquée.

En octobre 1969, l'EEG montre un rythme de base plus régulier mais les figures amples et pointues sont un peu plus marquées cette fois en postérieure droite.

Observation N° 11

C. Raymonde - 54 ans - Hématome sous-dural aigu -

Le 19 juin 1966, accident de la voie publique avec traumatisme crânien et perte de connaissance immédiate.

L'examen montre un coma carus sans signe de localisation.

Le lendemain apparaît une hémiparésie droite.

L'artériographie carotidienne gauche montre un hématome sous-dural qui est évacué. Les suites sont bonnes. Le déficit moteur disparaît. Le malade sort avec un traitement de 0,15 g de gardénal.

EEG le 18.7.1966 : surcharge lente delta et nombreux rythme thêta pointus dans la région temporale gauche.

Le traitement est alors modifié : le gardénal est remplacé par 2 comprimés de mysoline.

Octobre 1966 : va très bien. Mais apparaissent sur l'EEG des éléments irritatifs pointus gauches plus fréquents et on note toujours des ondes lentes temporales gauches diffusant parfois en arrière.

Mai 1967 - EEG : les irrégularités lentes temporales gauches persistent, mais on ne retrouve plus les éléments pointus précédemment décrits.

Le traitement est diminué à 1 comprimé de mysoline.

Juin 1968 et juin 1969 - Les EEG s'améliorent : le rythme de base devient symétrique, la surcharge temporale gauche est surtout de type thêta et discontinue.

Observation N° 12 -

L. Christine - 18 ans - Hématome extra-dural

Le 20 août 1961 accident de la circulation avec traumatisme crânien et perte de connaissance immédiate mais brève.

Dans la soirée apparaissent des troubles de la conscience et une paralysie faciale droite.

Le fond d'oeil est normal.

Les radios du crâne montrent une fracture temporale gauche

Pendant 3 semaines, va assez bien, puis le 13.9.1961 apparaissent des céphalées.

Le fond d'oeil montre un oedème papillaire.

EEG : modification discrètes mais incontestables du tracé gauche qui pourraient être compatibles avec l'existence d'un hématome sous-dural chronique.

L'artériographie carotidienne gauche montre un hématome extra-dural temporal gauche évacué par l'intervention avec faux anévrysme post-traumatique.

Les suites sont bonnes.

EEG post-opératoire : séquelles nettes consistant en une réduction importante de l'alpha à gauche avec une grande abondance de rythmes lents de ce côté.

Elle sort avec 15 cg de gardénal.

EEG - Novembre 1961 : Ce tracé présente toujours une asymétrie du rythme de fond occipital et une vive sensibilité à l'hyperpnée : de plus on recueille des irrégularités lentes temporales gauches plus apparentes que sur le tracé précédent.

Elle arrête spontanément son traitement. Va bien, cliniquement.

EEG - février 1962 : S'il est moins asymétrique, présente toujours des anomalies lentes temporales gauches accentuées par l'hyperpnée ; toutefois elles sont composées d'éléments moins lents et plus pointus.

Elle est remise au traitement : 2 comprimés d'alepsal.

Dans les suites, elle continue d'aller bien, n'a jamais fait de crise d'épilepsie. Mais les EEG faits régulièrement tous les ans continuent à montrer la persistance de figures irritatives diffusant à tout le scalp. (fig. 2).

D - APPARITION DE COMPLICATIONS

1 - Epilepsie

- Sur ces 275 blessés, 45 (16 %) ont vu apparaître une épilepsie post-traumatique :

- 14 hématomes extra-duraux (15 %)
- 14 hématomes sous-duraux aigus (22 %)
- 4 hématomes sous-duraux chroniques (5 %)
- 1 hématome sous-dural bilatéral (10 %)
- 9 hématomes intra-cérébraux (47 %)
- 3 hématomes associés (27 %)

C'est donc dans le cas des hématomes intra-cérébraux que le risque de survenue d'une épilepsie est le plus important.

Les pourcentages de cette complication sont extrêmement variables suivant les auteurs puisqu'ils s'échelonnent entre 1 et 30 ou 40 % : ceci semble dû aux différences existant entre les groupes de blessés étudiés.

Il s'agit le plus souvent de crises généralisées, parfois de crises bravais-jacksoniennes pouvant se généraliser secondairement, plus rarement de crises sensitives alternant avec des crises généralisées.

- crises généralisées : 32
- crises bravais-jacksoniennes : 11
- crises sensitives : 2

Alors que les crises généralisées sont de beaucoup les plus fréquentes, dans les hématomes intra-cérébraux, on relève presque autant de crises bravais-jacksonniennes (4), pouvant d'ailleurs alterner avec des crises généralisées ou se généraliser secondairement, que de crises généralisées d'emblée (5).

La date d'apparition de cette épilepsie est variable : le plus souvent elle est précoce et apparaît dans les mois qui suivent l'intervention, mais elle peut apparaître longtemps après.

30 fois elle est apparue moins d'un an après l'intervention.

Parmi les 15 autres, 7 sont survenues entre 1 et 2 ans après
7 sont apparues, 3 ans après
la dernière n'est apparue que 9 ans après. (Obs. 13)

Assez souvent, la première crise est apparue lors de l'arrêt brusque du traitement que le malade oublie de prendre (Obs. 16). En général, la reprise du traitement ou son augmentation lorsqu'il était insuffisant permet d'obtenir la suppression des crises.

Les électroencéphalogrammes sont le plus souvent perturbés. 5 fois néanmoins les tracés sont restés normaux (3 hématomes extra-duraux et 2 hématomes sous-duraux chroniques). (Obs. 15).

Sur les 40 autres, nous avons relevé :

- des pointes aussi souvent localisées que généralisées et des pointes-ondes dans 16 cas.

- des anomalies lentes delta plus souvent polymorphe ou thêta isolées dans 6 cas, associées dans les 18 derniers cas à de l'alpha ou du thêta pointu, ou à des anomalies épileptiformes plus ou moins typiques lors de l'hyperpnée ou de la stimulation lumineuse intermittente.

Observation N° 13 -

J. Jacques - 39 ans - Hématome intra-cérébral

Le 9 mars 1959, choc avec traumatisme crânien, sans perte de connaissance. Le 11 mars, apparaissent des céphalées frontales et des troubles visuels.

Il est hospitalisé et l'examen découvre une hémianopsie latérale homonyme gauche et au fond d'oeil il existe une stase papillaire.

Le 18 Mars, devant l'apparition de troubles de la conscience, il est transféré à la Pitié où l'EEG montre un delta occipital droit sur un tracé dans l'ensemble plat, et un déficit de l'alpha du même côté.

L'artériographie carotidienne droite montre un aspect rectiligne de la veine de Rosenthal.

L'encéphalographie gazeuse montre une image dissymétrique des ventricules.

L'intervention le 24 mars évacue un hématome intra-cérébral occipital droit.

Les suites opératoires sont bonnes mais l'hémianopsie latérale homonyme persiste.

L'EEG post-opératoire montre un delta postérieur droit encore notable et l'apparition de décharges lentes et pointues généralisées. Il sort avec un traitement barbiturique.

Il reprend le travail en juillet 1960 : va bien. L'hémianopsie persiste. L'EEG est comparable au précédent de juin 1959.

Août 1961 - EEG : régression des anomalies lentes postérieures droites, ainsi que des bouffées paroxystiques diffuses.

Juin 1962 - EEG : Persistance d'un delta postérieur droit. Il n'y a pratiquement plus de bouffées paroxystiques.

Juin 1964 - EEG : Un peu plus régulier que le précédent, mais sous hyperpnée on note des bouffées d'ondes lentes souvent associées à des éléments très pointus et réalisant des complexes de pointes - ondes plus ou moins atypiques, mieux caractérisées qu'en août 1962 (fig. 2).

Mai 1965 - EEG : persistance des anomalies paroxystiques à prédominance gauche.

Août 1965 : est revu à la suite d'un accident de la voie publique avec perte de connaissance immédiate mais brève.

L'EEG montre la réapparition des anomalies lentes postérieures droites mais il n'existe plus d'anomalies paroxystiques.

Septembre 1967 - EEG : persistance du delta polymorphe temporo-occipital droit et réapparition des bouffées paroxystiques.

Novembre 1968 : a fait une crise d'épilepsie généralisée le 29 octobre, alors qu'il prenait régulièrement 0,10 g de gardénal par jour depuis l'intervention.

EEG : à 10 jours d'une perte de connaissance, diminution assez nette des bouffées paroxystiques. Le delta temporo-occipital droit persiste.

Le traitement est augmenté : 0,20 g de gardénal par jour.

Juin 1969 : n'a pas fait de nouvelle crise.

EEG : Le rythme delta polymorphe temporo-occipital droit est plus discontinu cette fois et on note une seule bouffée paroxystique à l'hyperpnée.

Observation N° 14

C. Serge - 44 ans - Hématome sous-dural aigu

Le 23 Mai 1965, chute avec traumatisme crânien, sans perte de connaissance chez un éthylique. Les jours suivant, apparaissent une agitation et des troubles de la conscience.

L'examen montre une aphasie et une paralysie faciale droite.

L'artériographie carotidienne gauche montre un hématome sous-dural fronto-temporal gauche.

L'intervention évacue l'hématome qui était associé à une contusion cérébrale.

Dans les suites opératoires, le blessé présente des crises faciales droites qui disparaissent avec du bromure de chloral.

EEG : sur un fond d'anomalies bilatérales, se détachent des anomalies temporo-centrales gauches.

A sa sortie, persistent une aphasie et une discrète parésie faciale droite. Il reçoit 0,10 g de gardénal par jour.

Septembre 1965 E.E.G. : amélioré, la perturbation delta est plus localisée en temporale moyenne et postérieure gauche.

Mais en décembre 1965, il est hospitalisé pour une crise d'épilepsie généralisée.

E.E.G. : les anomalies temporales gauches évoquent maintenant un foyer épileptogène.

Le traitement est augmenté : 0,10 g de gardénal + 1 comprimé de mysoline. Mais il continue à faire des crises généralisées (2 à 3 par an).

Les E.E.G. montrent toujours une perturbation lente temporale gauche et des éléments paroxystiques à l'hyperpnée.

Observation n° 15

P... Henri - 45 ans - Hématome sous-dural

Le 1er octobre 1964 accident de la circulation avec violent traumatisme frontal chez un éthylique, sans perte de connaissance. Quelques jours après le blessé fait une crise convulsive. Une seconde crise apparaît le 1.8.1965 entraînant une chute avec nouveau traumatisme cranien. Les jours suivant apparaissent des céphalées puis des troubles de la conscience avec léger déficit droit, et le 10.8.1965 il présente un coma assez profond avec hémiplégie droite et mydriase droite.

L'artériographie carotidienne gauche montre un déplacement vers la gauche de la péricalleuse.

Une artériographie carotidienne droite est alors pratiquée montrant un refoulement de la cérébrale antérieure.

L'intervention le 11.8.1965 évacue un hématome sous-dural fronto-rolandique droit.

Les suites sont assez bonnes : l'hémiplégie régresse, il ne persiste qu'une discrète parésie faciale droite. Il sort avec 0,15 g de gardénal par jour. Dans la suite, il prend son traitement irrégulièrement et refait plusieurs crises généralisées mais les E.E.G. sont dépourvus d'anomalies caractérisées.

Observation n° 16

F... Jean-Louis - 26 ans - Hématome intra-cérébral.

Le 31 août 1961 accident de la circulation avec traumatisme cranien et perte de connaissance immédiate, spontanément résolutive.

L'examen est normal.

Mais dans les heures qui suivent apparaissent des troubles de la mémoire et du comportement et une agitation.

La radio du crâne montre une fracture du pariétal gauche.

Le 3.10.1961 apparaît une raideur de la nuque et au F.O. il existe des signes d'hypertension intra-cranienne, mais la conscience reste assez bonne.

E.E.G. le 5.XI.1961 : important foyer delta polymorphe frontal gauche (fig. 3)

L'artériographie carotidienne gauche montre l'existence d'un processus intra-frontal gauche et l'intervention montre un hématome intra-cérébral associé à une contusion.

Dans les suites, l'amélioration est progressive et il sort avec 0,10 g de gardénal par jour.

E.E.G. mai 1962 : très amélioré. Il ne persiste qu'une asymétrie du rythme alpha (plus ample à gauche) et une surcharge en petites ondes lentes à franche prédominance hémisphérique gauche.

E.E.G. octobre 1962 : encore amélioré, l'activité de fond est mieux organisée, il persiste une petite activité lente pré-rolandique gauche favorisée par la somnolence spontanée.

Le traitement est alors arrêté. Mais dans les jours qui suivent, il fait une crise d'épilepsie généralisée. L'E.E.G. de décembre 1962 présente une surcharge lente et pointue. Le traitement est repris.

E.E.G. novembre 1963 : a retrouvé un aspect très comparable à celui d'octobre 1962.

E.E.G. 1964 : discrète surcharge rolandique droite accusée par l'hyperpnée et majorée par la somnolence, mais tracé dépourvu de figures paroxystiques.

En août 1965 refait une crise généralisée alors qu'il avait oublié son traitement.

E.E.G. : surcharge lente et parfois pointue sur les territoire antérieurs sans anomalie focalisée, à quelques heures de la dernière crise.

Observation n° 17

B... René - 54 ans - Hématome extra-dural

Le 1er décembre 1962 malaise sur la voie publique avec vertiges et céphalées entraînant une chute avec traumatisme cranien sans perte de connaissance.

L'examen objective une paralysie faciale droite et une hémiparésie droite.

Radios du crâne : trait de fracture temporal gauche.

Artériographie carotidienne gauche : en faveur d'un hématome extra-dural de faible importance en regard du trait de fracture.

Artériographie carotidienne droite : normale.

Intervention : hématome extra-dural pariétal postérieur gauche.

Les suites opératoires sont très bonnes. Le déficit moteur régresse, il ne persiste qu'une hypoacousie gauche. Il sort avec 10 cg de gardénal par jour.

E.E.G. post-opératoire - 18.1.1963 : dans les limites de la normale, présentant une discrète sensibilité à la S.L.I.

E.E.G. juin 1963 : comparable au précédent.

En mai 1964 : il fait une crise d'épilepsie généralisée alors qu'il avait arrêté son traitement spontanément depuis plusieurs mois.

E.E.G. : tracé au rythme de fond un peu plus irrégulier que le précédent avec persistance d'une certaine sensibilité à la S.L.I. A noter que la très légère asymétrie de l'activité occipitale spontanée, plus nette sous S.L.I., a changé de côté par rapport aux précédents E.E.G. Pas d'anomalies paroxystiques ou focalisées (fig. 5).

Un traitement barbiturique est à nouveau prescrit et pris régulièrement. Depuis, va très bien, n'a pas fait de nouvelles crises. Les E.E.G. s'améliorent progressivement et celui de décembre 1967 est normal. Le traitement qui avait été diminué de 15 à 10 puis à 5 cg est alors arrêté. En novembre 1968, allait bien ; l'E.E.G. était normal.

Outre ces 45 blessés pour lesquels le diagnostic d'épilepsie ne posait pas de difficulté, dans 15 autres cas, ce diagnostic a été soulevé mais n'a pu être retenu avec certitude devant des pertes de connaissance non vérifiés, "des malaises" trop atypiques. Parmi ceux-ci 5 avaient un tracé normal ; pour 9 d'entre eux, l'E.E.G. ne présentait que de discrètes anomalies lentes. Deux seulement avaient un tracé qui montrait des figures paroxystiques.

Observation n° 18

C... Manuel - 59 ans - Hématome extra-dural

Le 13 avril 1965 traumatisme crânien avec perte de connaissance immédiate.

L'examen montre une otorragie droite.

Radios du crâne : fracture du rocher droit.

Le 15.IV.1965 : apparaissent des troubles de la conscience avec agitation et un déficit moteur gauche.

Fond d'oeil : papilles à bords nets.

E.E.G. : peu volté, discrètement asymétrique, rythme de base déprimé à droite, surcharge lente plus souvent marquée à gauche.

Echo médian : en place

Artériographie carotidienne droite : hématome extra-dural.

Intervention le 15.IV.1965 : hématome extra-dural pariétal postérieur droit sans contusion cérébrale.

Les suites sont bonnes, l'hémiplégie gauche disparaît.

E.E.G. post-opératoire : présente quelques anomalies bilatérales avec une légère dépression d'amplitude à droite.

Il sort avec 20 cg de gardénal. Dans les mois qui suivent s'installe un syndrome post-commotionnel avec céphalées, vertiges, malaises, asthénie, troubles de l'humeur. En Août 1965, dit avoir fait une perte de connaissance.

E.E.G. août 1965 : très discrète surcharge thêta postérieure droite.

En octobre et décembre 1965 et mars 1966, se plaint de nouvelles pertes de connaissance.

Les E.E.G. montrent la persistance d'une surcharge lente pariéto-occipitale droite faite surtout d'éléments thêta quelquefois pointus.

E.E.G. février 1967 : normal.

Il est alors hospitalisé pour effectuer un enregistrement sous perfusion de Diparcol qui se révele lui aussi normal.

Donc sur aucun tracé il n'a été possible de noter des éléments électriques permettant d'autentifier les crises dont l'existence ne repose que sur les dires du malade.

Les causes de survenue d'une épilepsie post-traumatique ont été très discutées. Elle peut être secondaire à des rétractions cicatricielles cérébro-méningées. Mais dans certains cas, l'encéphalographie gazeuse a permis de mettre en évidence l'existence d'une dilatation ventriculaire.

Son apparition peut être favorisée par certains facteurs :

- L'éthylisme :

30 sur 45 blessés chez lesquels est apparue une épilepsie post-traumatique étaient des éthyliques (soit 67 %).

- L'existence d'une perte de connaissance initiale :

27 des blessés qui sont devenus épileptiques avaient subi un traumatisme crânien avec perte de connaissance immédiate (62 %).

- L'association d'une contusion à l'hématome :

26 fois sur les 45 cas d'épilepsie post-traumatique, une contusion cérébrale était associée à l'hématome (58 %).

- L'existence de crises d'épilepsie révélatrice de l'hématome :

27 blessés ont fait des crises d'épilepsie après le traumatisme. Seulement 5 d'entre eux sont devenus épileptiques. La survenue de crises d'épilepsie entre le traumatisme et l'intervention ne semble donc pas être un facteur aggravant.

La surveillance électro-clinique régulière dans les suites de l'intervention peut montrer l'apparition progressive de figures épileptomorphes avant que surviennent les crises cliniques. L'augmentation du traitement barbiturique peut alors parfois empêcher leur survenue. Mais si le plus souvent, les tracés restent perturbés et s'aggravent chez les blessés qui vont voir apparaître une épilepsie, il est des cas où l'EEG s'est normalisé et reste normal après les crises. Au contraire, certains qui ne feront jamais de crises d'épilepsie gardent un tracé nettement perturbé. C'est dire la difficulté du pronostic dans un certain nombre de cas.

2- ATROPHIE CEREBRALE

Le diagnostic d'atrophie cérébrale a été évoqué 10 fois sur l'association de signes cliniques et électriques : troubles psychiques et intellectuels souvent associés à une épilepsie (7 fois). Les EEG pouvaient montrer une surcharge lente, des altérations pointues ou seulement l'un ou l'autre de ces deux éléments ou être normal.

Une encéphalographie gazeuse n'a été pratiquée que dans cinq cas : 4 fois elle a montré une dilatation ventriculaire plus ou moins importante. Il s'agissait de 2 hématomes sous duraux chroniques, un hématome sous dural bilatéral chronique et un hématome sous dural aigu. Le cinquième chez un éthylique ayant présenté un hématome extra dural et devenu dans les suites de l'intervention épileptiques, s'est révélée normale.

- Observation n°19 -

M.... André - 30 ans - Hématome intra cérébral

Le 10 mars 1962, traumatisme crânien avec perte de connaissance immédiate rapidement résolutive chez un éthylique. Après un intervalle libre de 48 heures, apparaissent progressivement des troubles de la conscience, une aphasie, une paralysie faciale droite, une areflexie droite et une mydriase gauche.

EEG : anomalies lentes hémisphériques gauches en faveur de la constitution d'un hématome sous dural.

Artériographie carotidienne gauche : en faveur d'un hématome intracrânien.

Intervention : hématome intra cérébral temporal gauche.

Dans les suites l'amélioration est progressive, mais l'aphasie persiste. Il reçoit 20 cg de Gardenal par jour.

EEG : il persiste un très important foyer delta polymorphe temporal gauche.

En juin 1962, apparaissent des crises bravais-jacksonniennes droites. Du Librium est alors ajouté au Gardenal. Mais malgré le traitement, il continue

à faire des crises B.J. qui se généralisent à partir de juin 1963. En même temps sont apparus des troubles de l'humeur et du caractère.

Les EEG montrent toujours un foyer delta polymorphe temporal gauche et une surcharge rolandique et prérolandique gauche en rythmes rapides et éléments theta pointus (figure 6).

Il est suivi régulièrement, mais malgré le traitement associant Gardenal et Mysoline, il fait plusieurs crises par an et l'EEG présente toujours les mêmes caractères évoquant un processus atrophique mais il n'a pas été pratiqué d'encéphalographie gazeuse.

Observation n° 20

A.... Enrico - 65 ans - Hématome sous-dural chronique

En décembre 1964, chute avec traumatisme crânien sans perte de connaissance chez un éthylique. Dans les suites, apparaissent progressivement des troubles de la mémoire, une asthénie, une somnolence, une anorexie, et en mars 1965, un déficit moteur droit.

Le 7.IV.1965, l'examen montre un déficit droit à prédominance bracchiale, sans troubles de la parole, chez un sujet conscient.

EEG : pratiquement normal mais l'alpha est un peu moins ample à gauche.

Echo : déplacement de 3 mm vers la droite.

Artériographie carotidienne bilatérale : hématome sous dural gauche.

Intervention : hématome sous dural chronique gauche.

Les suites opératoires sont bonnes. L'hémiplégie régresse. L'EEG post-opératoire est normal. Mais dans les semaines qui suivent, apparaissent d'abord des crises sensitives de l'hémiface et du membre supérieur droit, puis des crises généralisées malgré le traitement barbiturique.

Il est réhospitalisé en janvier 1966, pour des céphalées, une détérioration intellectuelle, des hallucinations auditives et des crises d'épilepsie.

EEG : peu volté, mais normal.

Le diagnostic d'atrophie est évoqué devant les signes cliniques.

Echo : en place, mais large.

Encéphalographie gazeuse : dilatation ventriculaire à peu près symétrique, associée à une dilatation de quelques sillons cérébraux et des vallées sylviennes. En conclusion, atrophie corticale et sous corticale.

oOo

E - INTERET MEDICO-LEGAL DE L'EEG

La fréquence et la gravité des traumatismes crâniens (accidents de travail, accidents de la circulation) leur couverture actuelle par des systèmes d'assistance (Sécurité Sociale pour les premiers, compagnies d'assurance pour les seconds nécessitent des expertises destinées à apprécier le préjudice corporel subi et à proposer l'indemnisation de ce préjudice dont l'appréciation exacte passe par 3 étapes:

1 - réalité du traumatisme,

2 - appréciation exacte des séquelles,

3 - établissement de la relation de cause à effet entre le traumatisme crânien et les séquelles constatées.

Dans chacune de ces phases, l'électroencéphalographie est d'un très grand apport :

1 - lorsqu'un EEG a été fait aussitôt après le traumatisme.

2 - l'électroencéphalographie apprécie pour sa part les séquelles : si elle est très importante dans les épilepsies, sa valeur est moindre dans les cas d'atrophie dont le diagnostic ne peut être affirmé que par l'encéphalographie gazeuse, technique qui ne peut pas être pratiquée en expertise, mais si elle a été effectuée durant l'hospitalisation, sa valeur est capitale.

3 - la relation de cause à effets entre un traumatisme crânien et une épilepsie peut poser de délicats problèmes quand celle-ci survient longtemps après le traumatisme. C'est alors que l'évolution suivie par des EEG répétés peut aider au diagnostic.

Enfin lors de l'expertise, l'existence sur des EEG successifs d'images de type irritatif en l'absence de toute crise clinique doit faire réserver l'avenir, ce qui permettra de faciliter l'établissement de la relation de cause à effets si une épilepsie tardive survient ultérieurement, très à distance du traumatisme crânien.

oOo

CONCLUSIONS

CONCLUSIONS

Il semble qu'on puisse dégager un certain nombre de faits de l'étude de notre série de 275 traumatisés opérés d'un hématome intra-crânien.

- dans un quart des cas, il ne subsiste aucune séquelle clinique ni électrique de l'hématome au bout de quelques mois ou années. Cette évolution se voit surtout dans les hématomes sous-duraux chroniques. Elle est au contraire très rare dans les hématomes intra-cérébraux (1 seul cas).

Dans la majorité des cas, c'est au cours de la première année que la normalisation s'est effectuée.

Elle est plus fréquente chez les sujets jeunes.

- La persistance d'un déficit neurologique s'accompagne presque toujours d'altérations électriques représentées dans la majorité des cas par une surcharge lente delta ou théta unilatérale, assez souvent localisés, généralement plus marquée quand les séquelles cliniques sont plus importantes.

Un syndrome post-commotionnel est apparu seulement dans un quart des cas, aussi bien lorsque l'E.E.G. est normal que lorsqu'il est peu ou très perturbé. Il n'est pas rare qu'il soit associé à une épilepsie.

- Mais le risque le plus important dans les suites d'une intervention pour hématome intra-crânien est de voir apparaître une épilepsie post-traumatique. Ce diagnostic ne peut être porté que sur la clinique; mais dans un certain nombre de cas, en particulier lorsqu'il s'agit de formes frustes ou atypiques, il reste incertain. L'E.E.G. peut alors apporter des arguments en faveur du diagnostic lorsqu'il présente des figures typiques de comitialité.

Fait de façon régulière dans les suites de l'intervention, il permet parfois de prévoir l'éventualité d'une telle évolution en montrant l'apparition progressive d'éléments pointus, puis de pointes et parfois de pointes-ondes ou même de crises électriques.

Dans ce cas, la mise en oeuvre d'un traitement barbiturique ou l'augmentation des doses permet, au moins dans un certain nombre de cas, d'éviter la survenue d'une épilepsie post-traumatique.

Son délai d'apparition est très variable : le plus souvent dans les mois qui suivent l'intervention, mais il peut atteindre plusieurs années.

Elle est beaucoup plus fréquente dans les hématomes intra-cérébraux, où elle se traduit aussi souvent par des crises Bravais-Jacksonniennes que par des crises généralisées alors que ces dernières prédominent nettement dans les autres sortes d'hématomes.

Certains facteurs peuvent favoriser l'apparition de cette complication: c'est en particulier le cas du terrain éthylique. Elle semble aussi être favorisée par l'existence d'une contusion cérébrale associée à l'hématome.

- l'E.E.G. permet aussi parfois d'évoquer la possibilité d'une dilatation ventriculaire sur la présence d'ondes lentes delta généralement polymorphes, plus ou moins localisées, entourées de pointes; mais la certitude du diagnostic ne pourra être acquise que par l'encéphalographie gazeuse.

En définitive, la surveillance électroencéphalographique régulière des traumatisés crâniens, à plus forte raison lorsqu'ils ont eu un hématome intra-crânien, est fondamentale dans les mois qui suivent l'intervention; elle permet de prévoir l'apparition de complications, en particulier d'une épilepsie et d'adapter le traitement barbiturique.

oOo

Vu, le Président de Thèse

Pr. SCHERRER

Vu, le Doyen de la Faculté

G. BROUET

Vu et Permis d'imprimer

le Recteur de l'Académie de Paris

J. ROCHE

BIBLIOGRAPHIE

1 - ABOULKER J., LAIRY-BOUNES J.C. et FISCHGOLD H.

Initiations électroencéphalographiques - Hématome sous dural
Presse Médicale 1953, 61, 63-64

2 - AFRA D. et VIDOUSZKY T.

Hématome traumatique intra cérébral
Zbl. Neurochir., 1963, 24, n°2-3, 88-94

3 - ALBERT H.H. Von, JAMMEL A. et LANKSCH W.

Diagnostic et pronostic de l'hématome intra crânien aigu post-traumatique.
Munch. Med. Wschr. 16 mai 1969, III, n°20, 1145-1151

4 - ARSENI C., HARVATH L., MARETSIS M., CHRISTIAN C., ROMAN I. et TERZI A.

E.E.G. data in chronic subdural hematomes
Electroencaph. Clin. Neurophysiol. 1366, 21, 94

5 - ARSENI C., et GRIGOROVICI St.

L'hématome intra crânien d'origine traumatique.
J, Chir. Mars 1961, 81, n°3, 335-348.

6 - BALLIVET J., BERGEROT A., MORIN A. et REPOLT J.

Considérations sur le pronostic des traumatismes crâniens en fonction des données électroencéphalographiques. Approche du syndrome subjectif
Gaz. Med. France, 10 fev. 1965, 72, n°3, 433-441

7 - BOURHIS A.

Contribution à l'étude clinique, radiologique et thérapeutique de l'hématome extra-dural traumatique (à propos de 177 observations)
Thèse Rennes 1962

8 - BRODIN M.

Extra dural hematomes
Acta Chirurgica Scandinavia, 102, 1951, 99, 109

9 - CAMBIER J.

Les examens complémentaires dans l'hémorragie cérébrale
Rev. Prat. 11 nov. 1963, 13, n°29, 3489, 3596

10 - CHAVANY J.A. et PECKER J.

Hématomes traumatiques intra crâniens de l'adulte.
Progrès med. 1952, 80, 195-203

11 - CHUSID J.G., de GUTTIEREZ-MAHONEY C.G.

Head injury and subdoral hematome : electroencaphalographic studies
Electroenceph. Clin. Neuro physiol. 1955, 7, 496

12 - CLAES C.

La valeur médico-légale de l'électroencéphalographie dans les séquelles subjectives des traumatismes crâniens fermés.
Acta Neurol. Psychiat. Belg. Mai 1961, 61, n°5, 426-445

13 - CLARE F.B., et BELL H.S.

Extra dural hematomes
J.A.M.A., 1961, n°177, 867-871

14 - COCK A.W.

Hémorragie intra crânienne traumatique
New York state J. Med. 1er mars 1963, 63, n°5, 699-703

15 - COURJON J., GERIN P. et LANG Mme

Les problèmes posés par certains aspects de l'EEG au cours des séquelles des traumatismes crâniens
Ann. Med. Psychol. oct. 1961, n°3, 119, 578-580

16 - COURJON J., GERIN P. et LANG (Mme)

Les problèmes posés par certains aspects de l'EEG au cours des séquelles des traumatismes crâniens fermés.
J. Med. Lyon, 5 oct. 1961, 42, n°996, 1341-1346

17 - COURSON J., BONNET H. et ALLEGRE G.

Etude EEG de 17 hématomes sous duraux
Electroencéph. Clin. Neurophysiol. 1951, 3, 109

18 - COURVILLE C.B.

Hématome intra cérébral
Arch. of Neurol. Psychiat. Mai 1957, 77, n°5, 464-472

19 - DA PIAN R., DRE C.D., BRICOLS A., BENATI , et BUFFATTI F.

Hématome extra dural traumatique-72 cas opérés
Minerva neurochir. juil. Dec., 1967, 2, n°3-4, 181-186

20 - DECROIX G. et BLOND Ch.

Les séquelles des traumatismes crâniens.
Ann. de Med. Lef. 1959, 39, 531-534

21 - DEBANDT R.

L'électroencéphalographie dans les traumatismes crâniens récents. Son évolution, son utilité.
Acta Neurol. Psychiat. Belg. mai 1961, 61, n°5, 405-425

22 - DEISENHAMMER C. et SCNOPFHAGEN O.

Problèmes électroencéphalographiques spéciaux dans le cadre de la réhabilitation des traumatisés crâniens, en particulier l'épilepsie latente post-traumatique.
Wien. Med. Wschr. 24 juin 1967, 117, n°25-26, 635-637

23 - DELAMONICA E.A.

Signification des altérations EEG dans les traumatismes crânio encéphaliques chez l'enfant et l'adulte. Considérations sur la valeur clinique, pronostique et médico-légale.
Presse Med. Agent. 24 juin 1966, 53, n°25, 1372-1380

24 - DESCAMPS L.

L'électroencéphalographie des traumatismes du crâne
Acta Neurol. Psychiat. Belg. Mai 1961, 61, n°5, 452-455

25 - FAVALE E et SARIANI S.

Electroencéphalographic findings in 30 cases of surgically verified subdural hematomes
Clin. Neurophysiol., 1959, 11, 385

26 - FENELON J.

Contribution à l'étude des hématomes extra duraux (à propos de 243 observations).
Thèse Bordeaux, 1965, 119

27 - FEREY D., JAVALET A. et PAILLARD R.

Les hématomes intra crâniens traumatiques
Presse Med. 4 juin 1962, 60, n°38, 834-837

28 - FEREY D., JAVALET A. et TUSET J.

Les hématomes intra crâniens traumatiques récents (à propos de 33 cas opérés).
Neuro Chir. 1955, I, n°3, 319-321

29 - FISCHGOLD H.

L'EEG dans les traumatismes crâniens
Médico, 2 av. 1964, 15, n°257, 23

30 - FISCHGOLD H.

EEG dans les traumatismes de la tête
Entretiens de Bichat (Médecine) 1963, 155-156

31 - FRIEDLANDER W.J.

The électroencéphalographic findings in 39 surgically proved subdural hematomes.
Electroencéph. Clin, Neurophysiol. 1961, 3, 59-62

32 - FURMANN W. et AHRENS K.G.

L'EEG de la période tardive après traumatisme cranio-cérébral tant fermé qu'ouvert.
Deutsche Zechr. Nervenb. 1957, 177, n°1 - 92-102

33 - GAFFAUX P.

Séquelles EEG tardives du traumatisme crânien
Acta Neurol. Psychiat. Belg. dec. 1963, 63, n°12, 1021-1033

34 - GEETS W.

Etude électroencéphalographique de 200 traumatismes crânio-cérébraux fermés et récents dont 24 études longitudinales
Acta Neurol. Psychiat. Belg. Mai 1961, 61, n°5, 460-467

35 - GERLACH J.

Diagnostic, traitement et pronostic des hémorragies intra-crâniennes et des hématomes.
Med. Clin. 1 nov. 1957, 52, n°44, 1914-1916

2e partie : les hématomes intra et sus arachnoïdiens
Med. Clin. 15 nov. 1957, 52, n°46, 1994-1997

3e partie : les hémorragies sus arachnoïdiennes et les hématomes intra-cérébraux.
Med. Clin. 22 nov. 1957, 52, n°47, 2031-2036

36 - GINZBURG S.E.

Electrical activity of the lesion in chronic subdural hematomas
Zh. Nevropat. Psikit. 1964, 64, 1151-1158

37 - GOL A., EHNI G., et LEAVENS M.E.

Hématomes intra cérébraux. Etude clinique de cas opérés.
Arch. Surg. Mai 1962, 84, n°5, 554-558

38 - GRANATA M.

Quelques remarques sur la contribution des données EEG dans l'appréciation médico-légale des séquelles des traumatismes crânio- encéphaliques fermés anciens.
Riv. Spérim. Freneatria, 30 juin 1963, 87, n°2, 747-771

39 - GREEZES-RUEFF Ch.

Réflexions sur la signification des anomalies de l'EEG dans les séquelles des traumatismes crâniens.
Arch. Mal. Prof. oct. 1961, 22, n°10, 550-551

40 - GROS C., VLAHOVITCH B., FREREBEAU P. et OUAKHINE G.

Les hématomes intra crâniens.
Concours Médical, 8 mars 1969, 91, n°10, 1989-2002

41 - GROS C., VLAHOVITCH B., FREREBEAU P. et OUAKHINE G.

Les hématomes intra crâniens
Med. Prat. 1969, 25 n°367 (juin)

42 - GUTTIEREZ-LUQUE A.G., Mc CARTY C.S. et KLASS D.W.

Traumatisme crânien avec soupçon d'hématome sous dural.
Action sur l'EEG
Arch. of Neurol. Oct. 1966, 15, n°4, 437-443

43 - HAGENMULLER D.

Traumatismes crâniens et épilepsie. Etude évolutive de 500 traumatismes crâniens. Observation électro clinique et médico légale de 200 épilepsies traumatiques.
Ann. Med. leg. 1968, 1, n° 1 - 28.

44 - HESS R.

Electroencéphalographie dans les traumatismes crâniens
Wien. Klin. Wschr. 19 juil. 1963, 75, n°29, 30, 556-558

45 - HILTERHAUS H. et BAYER St. L.

A propos de modifications électroencéphalographiques après traumatisme crânien ancien.
Zbl. Neurochir. 1955, 15, n°2, 93-98

46 - HORSTON G.P.M. et MAAS J.

An exploration of the silent area in the EEG in cases of subdural hematomas
Electroencéph. Clin. Neurophysiol. 1954, 6, 350

47 - ISFORT A.

Une contribution à l'hématome sous dural traumatique aigu
Chirurg. dec. 1961, 32, n°12, 544-546

48 - JASPER H.H., KERSHMAN J. et ELVIDGE A.R.

Valeur localisatrice des signes ophtalmologiques et EEG dans les hématomes intracraniens d'expression clinique ipsilatérale.
A propos de 19 observations
Rev. oto. Neuro. Opht. 1958, 30, n°4, 247-248

50 - JENKNER F.L.

L'hémorragie cérébrale traumatique
Wien. Med. Wschr. 28 nov. 1959, 48, n°109, 949-951

51 - JENNET W.B.

Early traumatic épilepsy. Définition and Identity
Lancet, mai 1959, n°7604, 1023-1025

52 - JOLIVET-NEUVILLE G., SCHWARTZ B. et DREYFUS-BRISAC C.

A propos du dépistage des hématomes intra crâniens de l'adulte.
Rev. Neurol. juin 1957, 96, n°6, 553

53 - KAPLAN H.A., HUBER W. et BROWDER J.

Electroencéphalography in subdural hematoma
Electroencéph. clin. Neurophysiol., 1951, 3, 372

54 - KING J.E.J.

Hématomas : extra dural, subdural and subcortical
Am. J. Surg. 1943, 59, 248-271

55 - KLAUE R.

L'appréciation de séquelles des traumatismes cérébraux après traumatisme non pénétrant du crâne. Considérations particulières des découvertes électroencéphalographiques.
Deutsche Zschr. Nervenh, 1950, 164 n° 3, 259-302,17

56 - KRAUEL U.

Hématome traumatique intra cérébral
Schweiz Arch. Neurol Psychiat. 1966, 68, n°2, 198-239

57 - LAINE E. et coll.

Considérations étiologiques, anatomiques, EEG, radiologiques et thérapeutiques tirées de l'étude d'une importante série d'hémorragies cérébrales opérées.
Neuro Chir. av. juin. 1962, n°2, 8, 208-216

58 - LAMBERT R.

L'électroencéphalographie dans l'hémorragie intra crânienne traumatique
Brit. Med. J. 5 av. 1941, 510

59 - LANDAU-FEREY J. et DUHURT J.

L'EEG des hématomes sous duraux chroniques. Etude de 75 cas
C. Med. 8.III.1969, 91,10,2005-2015

60 - LARGHERO P.

Hématomes intra crâniens d'origine traumatique (traduction du Dr. Couinaud)
Masson et Cie, 1955

61 - LAZORTHES G.

Les hémorragies intra crâniennes traumatiques, spontanées et du 1er âge
Masson Edit. 1952

62 - LE BEAU J. et FELD M.

Traumatismes crânio-cérébraux fermés.
EMC, 6, 1954

63 - LEVY L.L., SEGERBERG L.H., SCHMIDT R.P., TURREL R.C. et ROSEMAN E.

The électroencéphalogram in subdural hematome
J. Neurosurg. 1952, 8, 588-598

64 - LEWIN W.

Acute subdural and extradural hematoma in closed head injuries
Ann. Roy. coll. surg. engl. 1949, 5, 270-274

65 - LIN T.H., COOK A.W., et BROWDER E.J.

L'hémorragie intra crânienne d'origine traumatique
Med. Chir. North. Amer. Mai 1958, 603-610

66 - LOEB C.

EEG and subdural hematoma
Electroencéph. Clin. Neurophysiol. 1963, 15, 713

67 - LOEW F. et WUNSTER S.

Diagnostic, traitement et pronostic des hématomes intra crâniens traumatiques
Acta Neurochir. suppl. n°8, 1960,1,158

68 - LUNDERWOLD A. et NORDLIE E.

The électroencéphalogram in chronic subdural hematoma
Abstracted 5e congres Neurologique international.
Lisbonne sept. 1953, vol. 2,
Communications. Résumés Lisbon, 1953, pp.173-179

69 - MACKISSOCK W., TAYLOR J.D., BLOOM W.M. et TILL K.

Extra dural hematoma. 125 cas
Lancet 1967, 167-172

70 - MAC LEWIN R. et FAID G.

Extradural hematoma, statistical survey of forty seven cases
J. of neuro surg. 1964, n°21, 364-371

71 - MAC LEWIN R.L. et Mc BRIDE B.H.

L'hématome intra crânien traumatique
Ann. Surg. mars 1956, 143, n°3, 294-305

72 - MARET G.

L'hématome extra dural
Thèse Lyon 1951

73 - MARINACCI A.A., et MARINACCI H.K.

EEG findings in twenty six cases of verified subdural hematomas
Electro clin. Neurophysiol. 1949, 1, 119

74 - MARTIN P.

Trois aspects électroencéphalographiques des hématomes intra crâniens
Revue Neurol. 1952, 87, n°5, 467

75 - MIFKA P.

Limite de la valeur de l'EEG dans les expertises après traumatisme crânien
Wien med. Wschr. 9 juil. 1966, 116, n°28-29, 632-634

76 - MIFKA P. et SCHERZER E.

Valeur de l'EEG à la phase tardive du traumatisme cérébral
Wien Klin. Wschr. 31 aout 1962, 74, n°35, 573-576

77 - MILLAR J.H.D.

The EEG in chronic subdural hematomas
Electro clin. Neurophysiol. 1949, 1, 119

78 - MONTI A.A.

Les bases de l'électroencéphalographie dans les traumatismes crânio encéphaliques.
Prensa med. Argent. 7 sept. 1962, 49, n°36, 1890-1891

79 - MORITZ P.

Hématomes épiduraux tardifs
Wschr. Unfahl, janv. 1964, 67, n°1, 6, 11

80 - MORSIER G. de

Les encéphalopathies traumatiques
Lyon Chirurgical 1949, 44, 302-332

81 - MUNRO D.

Hématomas extra dural, subdural, subcortical
American J. of Surgery, 1943, 59, 248

82 - NAYRAC P. et BEAUSSART M.

A propos des rythmes à 4 c/s, postérieurs chez les anciens traumatisés crâniens.
Rev. Neurol. 1956, 94, n°6, 849

83 - NAYRAC P. et RABACHE R.

Les séquelles des traumatismes crâniens fermés. X. A - Etude des corrélations électro cliniques chez 250 traumatisés crâniens.
Rev. Oto Neuro. Opht. 1958, 30, n°2, 103-111

84 - NGUYEN-THUONG XUAN, LE XUAN TRUNG et NGUYEN VAN DIEN

Les hématomes intra crâniens d'origine traumatique
Viet Nam Med. 1965, 33-45

85 - NORDLIE R.

Chronic subdural hématoma
Oslo Johan Fundt Tenum edit.

86 - PAILLAS J.E. et NAQUET R.

Corrélations électro, anatomo, cliniques au cours des hématomes sous duraux.
Electroencéph. Clin. Neurophysiol. 1951, 3, 108

87 - PAILLAS J.E., COURSON B. et ALLIEZ B.

Traitement chirurgical de l'hémorragie cérébrale. Résultats immédiats et résultats lointains (a propos de 169 observations).
Marseille Med. 1968, 105, n°9, 649-659

88 - PAMPIGLIONE P.

Traumatisme crânien et électro encéphalographie
Bull. Soc. Sc. Med. Luxembourg, mars 1969, 106, n°1, 75-79

89 - PAMPUS F.

Manifestations tant précoces que tardives des traumatismes crânio-cérébraux dans l'électro encéphalographie
Chir. Nov. 1958, 29, n°11, 484-487

90 - PECKER J., JAVALET A. et LEMEN G.

L'hématome extra dural, réflexion sur une série de 111 cas personnel
Neuro-chirurgie 1959, 5, 4, 428-449

91 - PENNACHIETTI M.

L'électroencéphalographie dans les traumatismes crânio-cérébraux
Minerva med. 29 aout 1953, 44, n°69, 481-487

92 - PERES M.

L'électroencéphalographie des traumatismes crâniens anciens
Thèse Toulouse, dec. 1953, n°115, 58 p.

93 - PEREZ SOTELO R., BIERSSEN GERVAS G., LISTE JIMENEZ D. et MARTIN JADRAQUE L.

Hématomes cérébraux intra parenchymateux
Rev. Clin. espan. 15 sept. 1969, 114, n°5, 439-444

94 - PERLO V.P.

L'électroencéphalographie dans l'évolution des traumatismes de la tête
New England J. Med. 12 janv. 1967, 276, n°2, 104-105

95 - PETIT DUTAILLIS P., PERTUISET B. et VERLEN R.

Les hématomes extra duraux
Neuro Chir. 1955, 1-3, 321-323

96 - PIN C.

Etude du déplacement de l'écho médian dans les traumatismes crâniens récents. Comparaison avec les données de l'EEG
Thèse Lyon, 1969, 52 p.
Lyon Med. 20 juil. 1969, 222, n°29, 151-152

97 - PITOT et GASTAUT Y.

Aspects électroencéphalographiques inhabituels des séquelles des traumatismes crâniens. II - Les rythmes postérieurs à 4 c/s
Rev. Neurol. fev. 1956, 94, n°2, 189-191

98 - PLANQUES J. et GREZES-RUEFF C.

Electroencéphalographie des séquelles des traumatismes crâniens
Rev. Oto neuro. Opht. av. 1953, 25, n°3, 190-192

99 - POSTEL J.

L'expression électrique des accidents vasculaires cérébraux d'origine traumatique (77 observations).
Thèse Lyon 31.1.1955, n°887, 150 p.

100 - POUYANNE H., LEMAN P., SALLES M. et FENELON J.

L'hématome extra dural
Sanier Imprimeur, Bordeaux 1965

101 - PROTEAU J.

Les lésions cérébrales traumatiques. Etude anatomique et clinique (A propos de 75 autopsies)
Thèse Paris 1961

102 - PUECH P., LERIQUE-KOECHLIN R. et LERIQUE J.

L'électroencéphalographie dans les traumatismes crânio cérébraux
Sa valeur diagnostique, pronostique et médico-légale.
Rev. Neurol. Juil. aout 1943, 75, n°7-8, 169-183

103 - PUECH P.

Utilisation clinique et médico-légale de l'électroencéphalographie dans les traumatismes cranio cérébraux anciens
Sem. Hop. 14 juil. 1946, 1233-1242.

104 - RABACHE R., RABACHE C., FUNFGELD E.W. et GASTAUT H.

Corrélations électro cliniques chez 502 traumatisés crâniens
Rev. Neurol. 1956, 94, n°6, 858-859

105 - RADERMECKER J.

L'électroencéphalographie des traumatismes crâniens fermés et son rapport avec les troubles subjectifs.
Munch. med. Wschr. 24 juil. 1964, 106, n°30, 1315-1322

106 - RADERMECKER J.

La valeur médico-légale de l'électroencéphalographie dans les séquelles subjectives des traumatismes crânio-cérébraux fermés. Synthèse et conclusions.
Acta Neurol. Psychiat. Belg. Mai 1961, 61, n°5, 468-476

107 - RODIN E.A., BICKFORD R.G. et SVIEN H.J.

Electroencephalographie findings associated with subdural hematoma : review of 45 cases.
Arch. Neurol. psychiat. 1953, 69, 743-755.

108 - ROHMER F., GASTAUT Y. et DELL M.B.

L'électroencéphalographie dans la pathologie vasculaire du cerveau.
Revue Neurol. 1952, 87, n° 2, 93 - 134.

109 - ROMMELSPECHER

Les données électroencéphalographiques à la suite de traumatismes craniens.
Deutsche Med. Wschr. 16 Sept. 1949, 74, n° 37, 1097-1098.

110 - RONSE H

Corrélations électrocliniques des hématomes intracraniens.
Acta neurol. psychiat. belg. Juillet 1959, 59, n° 7, 864-881.

111 - ROUX M.L.

Contribution à l'étude des hématomes sous-duraux sus-sensoriels de l'adulte.
Thèse Paris 1961.

112 - SAMIY E.

L'hématome intra-cranien traumatique
Schweiz med. wschr - 1er déc. 1962, 92, n° 48, 1565-1568.

113 - SCHAAF L., WALDSCHOCK E., FAHLISH K. et SCHMIDT E.

Résultats éloignés du traitement chirurgical des traumatismes craniens récents dans un service de traumatologie (en particulier E.E.G.)
Chirurg. févr. 1968, 39, n° 2, 53-56.

114 - SCHERZER E.

Valeur de l'électroencéphalographie dans les traumatismes craniens
Wien klin - Wschr., 6 août 1965, 77, n° 31-32, 543-547.

115 - SCHERZER E.

Valeur pour l'expertise du rythme à 4 c/s après traumatisme cranien.
Psychiatrie et Neurol. 1965, 150, n° 1, 8 - 20.

116 - SERRATRICE G.

Hématome cérébral hémisphérique circonscrit.
Rev. Prat. 11 nov. 1963, 13, n° 29, 3459-3466.

117 - SMITH G.W., MOSBERG W.H., PFEIL E.T. et OSSER R.H.

The electroencephalography in subdural hematoma. With a review of the litterature and the presentation of seven cases.
S. Neuro surg. 1950, 7, 207-248.

118 - SOUCACHET P.

Electroencéphalographie et séquelles des traumatismes craniens.
P. Med. 29 février 1956, 64, n° 17, 384 - 385.

119 - SPUNDA Cl.

Les électroencéphalogrammes de 78 cas de traumatisme cérébral vérifiés à l'autopsie.
Wien Wschr. Nerverch, 1960, 17, 355 - 379.

120 - THIEBAUT F., ROHMER F. et ISRAEL L.

Corrélations cliniques et électroencephalographiques dans 16 cas d'hématome sous-dural.
Presse Med. 1952, 60, 187.

121 - THIEBAUT F., ROHMER F., ISRAEL L. et KURTZ D.

L'electroencephalographie dans les hématomes sous-duraux subaigus et chroniques. Synthèse électrique à propos de 50 cas.
Conf. Neurol. 1958, 18, 334-347.

122 - TOHME S.

Valeur de l'électroencephalographie dans les traumatismes crâniens.
Rev. Med. Moyen-Orient, janv-fév. 1963, 20, n° 1, 41-46.

123 - TURNER M.

L'électroencéphalogramme dans les traumatismes du crâne.
Semana med. 12 sept. 1960, 67, n° 3513, 892-893.

124 - TURRELL R.C., LEVY L.L. et ROSEMANN E.

The value of the electroencephalography in selected cases of subdural hematoma.

125 - VALLAT J.N. et LEPETIT J.M.

Présentation de tracés de traumatismes craniens avec rythmes postérieurs à 4 c/s. Notions sur les caractères évolutifs. Quelques réflexions à propos de l'expertise.
Rev. neurol. juin 1957, 96, n° 6, 551-552.

126 - WEBER G.

Clinical story of the chronic subdural hematome.
Electroenceph. Clin. Neurophysiol. 1963, 15, 713.

127 - WEBER J.

Hématomes intra-cérébral
Schweiz Arch. Neurol., Neurochir. Psychiatr. 1963, 91, n° 2, 510-552.

128 - WERNER R.

Valeur des signes convulsifs dans les électroencéphalogrammes chez les traumatisés craniens sans symptômes cliniques de crises.
Deutsche Zschr Nervenh, 1964, 186, n° 1, 5 - 11.

129 - WERTHEIMER P., COURJON J. et ALLEGRE G.E.

Etude clinique et electroencephalographie comparée de 17 hématomes sous-duraux.
Rev. Neurol. 1950, 83, 370-373.

130 - YOSKIZAMA K.

Etude clinique des hématomes traumatiques extra-cérébraux, intra-craniens.
Jikeikai Med. J. Janv. 1968, 15, n° 1, 9-10.

131 - ZAUNBAUER W.

Modifications traumatiques et post-traumatiques de l'électroencéphalographie.
Wien klin. wschr., 19 mai 1950, n° 20, 357-358.

oooOooo

126 - WIEBER G.

Clinical story of the chronic subdural hematoma.
Electroencep. Clin. Neurophysiol. 1964, 16, 713.

127 - WERNER J.

Hématomes intra-crâniens
Schweiz Arch. Neurol., Neurochir. Psychiatr. 1963, 91, n° 2, 312-322.

128 - WERNIER R.

Valeur des ondes convulsives dans les électroencéphalogrammes chez
les traumatisés crâniens sans symptômes cliniques de crises.
Deutsche Zeitsr Nervenh. 1964, 185, n° 1, 5 - 11.

129 - WEITHEIMER F., COURLON J. et ALLEMINE G.E.

Étude clinique et électroencéphalographie comparée de 17 hématomes
sous-duraux.
Ner. Neurol. 1950, 22, 272-272.

130 - YOSHIZAWA K.

Étude clinique des hématomes traumatiques extra-cérébraux, intra-
cranien.
Jikeikai Med. J. Nagy. 1962, 15, n° 1, 2-10.

131 - ZAUNBAUER W.

Modifications traumatiques et post-traumatiques de l'électroencéphalo-
graphie.
Wien klin. Wschr., 18 mai 1950, n° 20, 351-352.

oooOooo